بررسی اثر نانواکسید آهن در دورهٔ جنینی بر رشد و نمو بیضهٔ موش بالغ نژاد NMRI

حوا شریف دینی، کاظم پریور* و نسیم حیاتی رودباری

دریافت: ۱۳۹۵/۱۰/۱۵/ پذیرش: ۱۳۹۶/۶/۲۸/ چاپ: ۱۳۹۶/۹/۳۰

گروه زیست شناسی جانوری، دانشکده علوم پایه، واحد علوم و تحقیقات تهران، دانشگاه ازاد اسلامی، تهران، ایران
*مسئول مکاتبات: k.parivar@srbiau.ac.ir

چکیده. در میان انواع نانوذرات زیست‌سازگار، نانواکسیدآهن توجه زیادی را برای کاربردهای مختلف به‌خصوص در پزشکی و در تصویربرداری رزونانس مغناطیسی (MRI) به خود جلب کرده است. بررسی اثرات نانو اکسید آهن بر تغییرات هیستولوژیکی بیضه واسپرماتوژنز موش بالغی که در زمان جنینی تحت تاثیر قرار گرفته است، هدف این تحقیق است. در این مطالعه تجربی موش ها به ۳ گروه تجربی و۲ گروه کنترل و شم تقسیم شدند. نانو اکسید اهن با سه تکرار و دوزهای ۱۰، ۳۰ و ۵۰ mg/kg در روز۱۰ و ۱۲ و ۱۴ دوره بحرانی نمو بیضه جنین به مادر تزریق شد و پس‌از بلوغ زاده ها، از بیضه و اپیدیدیم برش سریال به ضخامت ۰/۰۶ µm تهیه و رنگ‌آمیزی هماتوکسیلین-ائوزین انجام شد و بعد از شمارش سلولی، داده‌ها مورد آنالیز واریانس یک عاملی با تکرار وTukey قرار گرفت. نتایج بدست آمده افزایش برخی پارامترها مانند تعداد اسپرم اپیدیدیمی در دوزهای ۱۰ و ۳۰ میلی‌گرم، وزن بیضه در دوز ۳۰ میلی‌گرم، اسپرماتوسیت اولیه در دوز ۱۰ میلی‌گرم و کاهش برخی دیگر مانند قطر بیضه در هر سه گروه تجربی و حجم بیضه در دوز ۵۰ میلی‌گرم را نشان دادند. به‌علاوه تغییراتی از قبیل بهم‌ریختگی و واکوئله شدن را در دوزهای بالا شاهد بودیم. با توجه به عبور نانو اکسید آهن از غشای سلولی و نیز با توجه به توان اکسیدکنندگی و احیای آن، این نانو ماده در دوز های کم به‌عنوان یک آنتی‌اکسیدان عمل کرده و در دوز های بالا سمیت را نشان داد و این نشان دهنده پتانسیل دوگانه نانو اکسیدآهن است.

واژه‌های کلیدی. نانوذرات، اسپرماتوژنز، دوره بحرانی، آنتی‌اکسیدان، اکسیدکنندگی، احیا

Study of the effect of iron oxide nanoparticles on mouse testis development during the embryonic period in NMRI strain

Havva Sharifdini, Kazem Parivar* & Nasim Hayati Rodbari

Received 15.01.2016/ Accepted 19.8.2017/ Published 21.12.2017

Department of Animal Biology, Collage of Science, Tehran Science and Research Branch, Islamic Azad University, Tehran, Iran.
*Correspondent author: k.parivar@srbiau.ac.ir

Abstract. Of different types of bio-compatible nanoparticles, iron oxide nanoparticle has attracted attention for its applications especially in medicine and magnetic resonance imaging (MRI). We decided to study histological changes in testis and spermatogenesis in mature male mice that are affected by ironoxide nanoparticles (Fe_2O_3) during fetal period. In this study, the mice were divided into three experimental and two control and sham groups. Iron oxide at doses of 10, 30, 50 mg/kg were injected into pregnant mice during 10th, 12th and 14th days of the critical period of fetus testis development. After the maturation of the mice which were born, slices with the thickness of 0.06 µm were prepared from adult male testis and epididymis, stained with hematoxylin and eosin. The cells were counted, then the obtained data was analyzed with one-way ANONA and Tukey testes. The results showed that the number of epididymis sperms at the doses of 10 and 30 mg/kg, testis weight at the dose of 30 mg/kg, primary spermatocytes at the dose 10mg/kg had increased, while the testis diameter in all the three experimental groups and the volume of the testis at the dose of 50 mg/kg had decreased. Disorganization and vacuolization were observed at high doses. Passing through the cell membrane, and considering its oxidation and reduction potentials, it was observed that Iron oxide nanoparticle acts as antioxidant at low doses and shows toxicity at high doses. The fact obtained in the paper reflects the dual potential of the iron oxide nanoparticle.

Keywords. nano particles, spermatogenesis, critical period, antioxidant, oxidiation, reduction

[Downloaded from isharat.khu.ac.ir on 2026-10-29]
[DOR: 20.1001.1.24236330.1396.4.3.10.5]
[DOI: 10.21859/acadpub.nbr.4.3.215]

[Downloaded from isharat.khu.ac.ir on 2026-10-29]
[DOR: 20.1001.1.24236330.1396.4.3.10.5]
[DOI: 10.21859/acadpub.nbr.4.3.215]

مقدمه

فناوری نانو یک زمینه کارآمد و منعطف برای تولید نانومواد دارویی است، که این نانو داروها می‌توانند در یک سیستم بیولوژیک، تعامل، تحریک و پاسخ بیولوژیکی مورد نظر را فراهم کنند (Thorek *et al.,* 2006). نانو ذرات به دلیل اندازه کوچکشان قادرند سریعا وارد جریان خون شوند و از غشای سلول و سدهای خونی مغزی و خونی بیضه ای عبور و به داخل بافت های تولیدمثلی نفوذ کنند (Lan & Yang, 2012; Yousefi Babadi *et al.,* 2012; Mozafari *et al.,* 2016). نانو مواد به دلیل اندازه کوچک و سطح نسبتا بزرگتر و واکنش پذیری بالا و ایجاد رادیکال های آزاد ازجمله ROS توانایی آسیب رساندن به سلولهای مختلف را دارند (Moslemi *et al.,* 2013). به عنوان مثال در مورد نانو ذرات اکسید فلزی گزارش شده که ماندگاری اسپرم ها را کاهش می دهند (Taylor *et al.*, 2012; Mahmoudi *et al.,* 2010; Mozafari *et al.,* 2016). نانو اکسید آهن در دو فرم اصلی مگنتیت Fe_3O_4 و ماگمیت Fe_2O_3 می‌باشد. نانوذرات اکسید آهن به دلیل خواص مغناطیسی منحصر به‌فردش برای استفاده در امکانات تشخیصی داخل بدن (*in vivo*)، استفاده در پزشکی، داروسازی و مهندسی زیستی دارای پتانسیلی بالا است. از جمله این کاربردها، ترمیم بافت، تصویربرداری رزونانس مغناطیسی، روش ایمونواسی، انتقال دارو و ژن، سم زدایی از مایعات بیولوژیک، نشاندار کردن سلول ها و ماکرومولکول ها و گرما درمانی است که این کاربردها امکانات آزمایشگاهی و درمان شناسی را بهبود بخشیده است (Mahmoudi *et al.,* 2011; Naghavi *et al.,* 2010; Arbab *et al.*, 2002; Bing *et al.,* 2008; Singh *et al.,* 2010). همچنین این ماده با خواص فوق مغناطیسی ذاتی خود به عنوان یکی از نامزدهای عالی برای درمان سرطان در نظر گرفته می شود. نانوذرات اکسید آهن پوشش داده شده می توانند حاوی محموله هایی از قبیل ژن‌ها، پروتئین‌ها، داروهای شیمی درمانی یا ترکیبی از آنها باشد، همچنین این ماده در زمینه تصویربرداری مولکولی، ابزاری مهم برای افزایش کنتراست است، مثلا امروزه از نانوذرات ابرپارامغناطیس اکسید آهن (SPION: superparamagnetic iron oxide nanoparticles) در تصویربرداری از سیستم لنفاوی و ذخایر خونی و همچنین به همراه پوششی از دکستران برای کنتراست بهتردر تصویربرداری کبدی استفاده می شود. نانو ذرات اکسید آهن، با زیست تخریب پذیری مطلوب وغیر تهاجمی بودن خود در محیط داخلی بدن، به محققان این اجازه را می دهد که نه تنها بر تغییرات اناتومیکی، بلکه بر تغییرات فیزیولوژیکی و مولکولی به خوبی نظارت کنند (Thorek *et al.,* 2006). از آنجا که آهن فراوان‌ترین فلز موجود در بدن و یک عنصرضروری در بسیاری از فعالیت‌های سلولی مانند حمل اکسیژن و انتقال الکترون و تنظیم ژن می‌باشد، کمبود و افزایش آن در بدن موجب صدماتی می‌شود (Boldet *et al.*, 1999; Hentze *et al.*, 2004; Najafzade *et al.*, 2010; Seyedalipour *et al.*, 2015). مثلا مقدار زیاد آهن می‌تواند سبب آسیب اکسیداتیو DNA در رت شود و با افزایش خطر ابتلا به سرطان و بیماری قلبی در انسان ها مرتبط است (Vargas-Arigony *et al.*, 2013). برخی آنزیم ها مثل پراکسیدازها و به خصوص کاتالازها، که از آهن به عنوان یک کوفاکتور استفاده می کنند و H_2O_2 را تجزیه می کنند. کمبود آنزیم‌های آنتی-اکسیدانی وابسته به عناصر ضروری می‌تواند استرس اکسیداتیو را افزایش دهد و باعث ناپایداری ژنومی شود (Valko *et al.*, 2017). علاوه براین، آهن کوفاکتور بسیاری از آنزیم‌های مهم مربوط به تعمیر DNA که عمدتاً به‌عنوان خوشه سولفور آهن است (Vargas-Arigony *et al.,* 2013). مواد ضروری معدنی بسته به دوز و نوع، می‌توانند در برابر استرس اکسیداتیو محافظت و یا به آن کمک کنند (Valko *et al,* 2006). زمانی که مقدار یک عنصر فلزی مانند مس cu^+ و یا آهن fe^{2+}، بیش از حد است اهداء یک الکترون به H_2O_2، منجر به تولید OH می شود آهن می‌تواند متحمل واکنش‌های اکسیداسیون و احیا شود و در نتیجه اشکال اکسیدشده و احیا شده به‌ترتیب با عنوان فریک fe^{3+} و فرو fe^{2+} بدست می آید. بنابراین با توجه به اکسیداسیون و احیا آهن، این ماده نیز می‌تواند به تولید ROS بیانجامد (Boldet *et al.,* 1999). ROS تولید شده می‌تواند منجر به آسیب‌های عمده مانند سرطان، تصلب شرایین، بیماری های عصبی و آسیب جدی به ژنوم شود. (Boldet *et al.,* 1999; Valko *et al.,* 2006). بنابراین این ماده دارای پتانسیل آسیب رسانی است (Boldet *et al.,* 1999). با توجه به اینکه پتانسیل استفاده از نانو اکسید آهن فراوان و قابل توجه است بررسی اثرات مختلف این نانو ماده بخصوص

[Downloaded from isharat.khu.ac.ir on 2026-10-29]
[DOR: 20.1001.1.24236330.1396.4.3.10.5]
[DOI: 10.21859/acadpub.nbr.4.3.215]

اثرات آن روی جنین در شرایط *in vivo* می‌تواند به دانشمندان در استفاده بهینه و کم خطرتر از این نانو ماده در علوم پزشکی و نانو داروسازی یاری رساند (Noori *et al.*, 2011; Tetly, 2007). با توجه به عبور این نانو ماده از سد خونی جفت و سد خونی بیضه ای، بررسی تغییرات هیستولوژیکی بیضه واسپرماتوژنز موش بالغی که در زمان جنینی تحت تاثیر نانو اکسید اهن قرار گرفته است، هدف این تحقیق می‌باشد. نتایج حاصل از این تحقیقات می تواند راهنمای پژوهشگران در زمینه کاربرد این مواد باشد.

مواد و روش‌ها

در این بررسی تجربی که در مجتمع ازمایشگاهی رازی دانشگاه آزاد اسلامی واحد علوم و تحقیقات انجام شد، از ۳۰ موش سفید آزمایشگاهی ماده نژاد NMRI با دامنه وزنی ۴۰-۳۰ گرم استفاده شد. در تجربیات این آزمایش برای آمیزش، یک موش نر و سه موش ماده در یک قفس قرار داده شدند. در روز بعد با مشاهده درپوش واژنی یا تهیه اسمیر واژنی و مشاهده‌ی اسپرم در زیر میکروسکوپ جفت گیری تایید شد. بعد از مشاهده‌ی اسپرم و یا درپوش مهبلی، این موش‌های مشکوک به حاملگی در قفس‌های مجزایی نگهداری شد و زمان مشاهده درپوش واژینال یا اسپرم روز صفر حاملگی در نظر گرفته شد. موش‌های حامله به پنج دسته تقسیم شدند و هر دسته شامل ۶ موش بار دار بود. دسته ها شامل گروه کنترل (بدون تاثیر نانو اکسید آهن)، گروه شم (با تزریق حلال نانو اکسید آهن که آب مقطر تزریقی است) وسه گروه تجربی ۲،۱ و۳ (که به ترتیب با دزهای ۱۰و ۳۰ و ۵۰ میلی‌گرم نانو اکسید آهن بر کیلوگرم وزن موش مورد تزریق درون صفاقی قرار گرفتند)، بودند. تزریق ها در دوره بحرانی رشد و نمو بیضه که روز ۱۲ است و دو روز قبل و بعد از این روز یعنی در روزهای ۱۰و ۱۴ انجام شد. نانو اکسید آهن مورد استفاده با فرمول شیمیایی(Fe_2O_3) ، به شکل پودری قرمز رنگ با ذراتی کروی به ابعاد حدود ۴۰ نانومتر بود و از شرکت نانو پارس لیما خریداری شده بود.

با توجه به وزن موش و دوز مورد نظر جرم ماده اندازه‌گیری شد و در آب مقطر تزریقی، که به ازای هر موش نیم میلی لیتر بود حل شد و مایع با ورتکس هم زده شد تا به خوبی ماده در آب حل شد. سپس تزریق‌ها که درون صفاقی بود انجام شد. در دو ماهگی فرزندان نر توسط اتر یا کلروفرم بیهوش شدند. بعد از تشریح و جدا سازی اپیدیدیم و بیضه ها، وزن بیضه ها با ترازوی دیجیتال اندازه گیری شد. سپس حجم بیضه‌ها نیز اندازه‌گیری شد. به این‌صورت که در استوانه مدرج مقدار مشخصی سرم فیزیولوژی ریخته شد و پس از این‌که بیضه وارد آن شد از اختلاف حجم ثانویه و اولیه، حجم هریک از بیضه‌ها بدست امد. سپس بیضه‌های هر موش را درون شیشه کوچکی قرار گرفت، به آنها فیکساتیو بوئن اضافه شد تا بافت‌ها به مدت ۸ ساعت تثبیت شوند. سپس به ترتیب مراحل آب‌گیری، شفاف سازی، پارافین‌دهی و قالب‌گیری انجام شد و در آخر برش های سریال با ضخامت ۶ میکرومتر به وسیله دستگاه میکروتوم Leica RM2255 ساخت آلمان تهیه شد. سپس رنگ آمیزی هماتوکسیلین-ائوزین می‌یر انجام شد و لام‌های تهیه شده با این روش زیر میکروسکوپ نوری مورد بررسی قرار گرفتند. قطر لوله های اسپرم ساز، قطر بیضه و قطر غلاف سفید توسط اکولر مدرج و با ابژکتیو۱۰ اندازه گیری شد و اعداد بدست آمده در ۱۰ ضرب شد تا اعداد بر حسب میکرومتر بدست آمد. قطر رگ ها نیز با ابژکتیو ۴۰ اندازه گیری شد و سپس در۲/۵ ضرب شد تا قطر رگ نیز بر حسب میکرومتر بدست آمد. همچنین شمارش تعداد سلول های اسپرماتوژنیک و سلول های لایدیگ و فیبروبلاست و رگ های خونی و سایر بررسی ها برای هر نمونه در ۱۰ میدان دید و ۵ مقطع مختلف با میکروسکوپ نوری و ابژکتیو ۴۰ انجام شد و هر تعداد لوله‌های منی‌سازی که در هر میدان دید وجود داشت مورد بررسی و شمارش قرار گرفت. نتایج به دست آمده تحت آنالیز واریانس یک عاملی با تکرار (One-way ANONA) وTukey قرار گرفت و تحلیل و مقایسه ی میانگین ها در $p<0.05$ و با در نظر گرفتن خطای استاندارد (SE) انجام شد.

نتایج

بیضه‌های موش‌ها دو ماه پس‌از به‌دنیا آمدن خارج شدند و تحت بررسی میکروسکوپی و ماکروسکوپی قرار گرفتند. در بررسی ماکروسکوپی وزن و حجم بیضه ها بررسی شد. در بررسی میکروسکوپی ابتدا مقاطع سریال به ضخامت ۶ میکرومترتهیه شدند و سپس به وسیله میکروسکوپ نوری مورد مطالعه قرارگرفتند و فاکتورهایی از قبیل قطر بیضه، قطر لوله های اسپرم ساز، قطر رگ-

جدول ۱– مشخصات نانو ماده.

Table 1. Characteristics of nanomaterial.

نوع نانو ذره	اندازه نانو ذرات	سطح ویژه	درصد خلوص	مورفولوژی	جذب آب
$Fe_2O_{3(Gamma)}$	40nm (30-50)	60 m^2/g	+99	spherical	< 0.2 %



شکل ۱– عکس TEM نانو اکسید آهن.

Fig. 1. TEM images of iron oxide nanoparticles.

-های خونی و قطر غلاف سفید توسط اکولر مدرج اندازه‌گیری شد. همچنین تعداد لوله های اسپرم ساز، تعداد رگ های خونی، اسپرماتوگونی نوع A_1، اسپرماتوگونی نوع B، اسپرماتوسیت اولیه، اسپرماتید فاز گلژی و اسپرماتید فاز رسیدگی، سلولهای سرتولی، سلولهای لایدیگ، سلولهای فیبروبلاست و اسپرم اپیدیدیمال برای هر نمونه در۱۰ میدان دید مورد بررسی و شمارش قرار گرفت. اعداد به دست آمده با استفاده از نرم افزار SPSS17 مورد آنالیز قرارگرفت و میانگین این اعداد با در نظر گرفتن خطای استاندارد (SE) مورد مقایسه و تحلیل قرار گرفت (جدول ۲). در هر قسمت داد های گروه کنترل با سایر گروه ها وهمچنین سایر گروه‌ها با یکدیگر مورد مقایسه قرار گرفتند.

بررسی های ماکروسکوپی

در بررسی های ماکروسکوپی نتایج حاصل از اندازه‌گیری و بررسی حجم بیضه نشان دهنده تغییر معنی داری ($p<0.001$) در گروه تجربی ۳ (دوز۵۰ میلی گرم/کیلوگرم وزن بدن موش) بود و در این گروه، حجم بیضه به شدت کاهش داشته است. اما در سایر گروه ها تغییر معنی داری مشاهده نشد. نتایج حاصل از اندازه گیری وزن بیضه ها نشان داد که در گروه تجربی ۲ (دوز ۳۰ میلی گرم /کیلوگرم وزن بدن موش) بطور معنی‌داری ($p<0.001$) افزایش داشته و در سایر گروهها نسبت به گروه کنترل تغییر معنی داری ($p>0.05$) مشاهده نشد.

بررسی های میکروسکوپی: نتایج حاصل از شمارش سلولی

بررسی های حاصل از شمارش سلولی، اسپرماتوگونی نوع A_1 که سلولهایی بیضوی شکل و چسبیده به لوله های منی ساز می باشند هیچ تغییر معنی داری ($p>0.05$) را در هیچ یک از گروه ها نشان نداد. اسپرماتوگونی نوع B که کروی تر و کم رنگ تر از اسپرماتوگونی نوع A_1 است و از جدار لوله های منی ساز فاصله بیشتری دارد (Junqueira, 2010). در دو گروه تجربی ۱ (دوز۱۰ میلی گرم /کیلوگرم وزن بدن موش) وگروه تجربی ۲ (۳۰ میلی گرم/کیلوگرم وزن بدن موش) افزایشی با سطح معنی داری ($p<0.001$) را داشت. سلول های اسپرماتوسیت اولیه سلول های بزرگ تر از اسپرماتوگونی می باشند که در حدود ۱۸ میکرون قطر دارند. این سلول ها دارای هسته نسبتا درشت می باشند. بررسی این سلول ها افزایش معنی داری ($p<0.001$) را در گروه تجربی ۱ (دوز۱۰ میلی‌گرم /کیلوگرم وزن بدن موش) نشان داد. اسپرماتیدها در مرحله گلژی سلولی گرد، با هسته مشخص است، ترکیبات هتروکروماتین و یوکروماتین مشخص نیست و هستک در آن دیده نمی شود. اسپرماتید ها را می توان به کمک اندازه کوچکشان (۷-۸ میکرومتر) و موقعیت نزدیک به مجرای داخلی لوله های منی ساز تشخیص داد. بررسی اسپرماتید های فاز گلژی نشان داد که در گروه تجربی ۲ و۳ کاهش معنی داری ($p<0.001$) داشته است. اسپرماتید فاز رسیدگی نزدیک ترین سلول به مجرای لوله های منی

[Downloaded from isharat.khu.ac.ir on 2026-10-29]
[DOR: 20.1001.1.24236330.1396.4.3.10.5]
[DOI: 10.21859/acadpub.nbr.4.3.215]

[Downloaded from isharat.khu.ac.ir on 2026-10-29]

[DOR: 20.1001.1.24236330.1396.4.3.10.5]

[DOI: 10.21859/acadpub.nbr.4.3.215]

ساز و با شکلی کشیده هستند. بررسی آنها نشان‌دهندهٔ افزایش معنی دار($p<0.001$) در گروه ۱و۲ تجربی بود. سلول های اسپرم بالغ درون لومن لوله های اپیدیدیم قرار دارند و تقریبا به صورت نقاط کشیده دیده می شوند، بررسی آماری آنها نشان دهنده افزایش معنی دار ($p<0.001$) در دو گروه تجربی ۲ و۱ (دوز ۱۰ و ۳۰ میلی گرم /کیلوگرم وزن بدن موش) بود. سلول های سرتولی استوانه ای یا هرمی شکل به طور گسترده سلولهای دودمان اسپرماتوژنیک را در بر می‌گیرند. با میکروسکوپ نوری مرز سلول های سرتولی به صورت بسیار ناچیز معلوم می شود و این به علت زائده های جانبی متعددی است که سلول های اسپرماتوژنیک را در بر می گیرد (Junqueira, 2010). این سلول در مقاطع بافتی معمولا به جدار لوله‌های منی‌ساز چسبیده اند و به وسیله هسته بیضوی شکلشان و همچنین شکل هرمی خود سلولها شناسایی می شوند (Badkoobeh *et al.*, 2013). بررسی این سلول ها نشان دهنده افزایش معنی دار ($p<0.001$) در دو گروه تجربی ۱ و۲ (دوز ۱۰ و ۳۰ میلی گرم /کیلوگرم وزن بدن موش) و همچنین افزایش معنی‌داری ($p<0.01$) در گروه تجربی ۳ (دوز۵۰ میلی گرم/کیلوگرم وزن بدن موش) می باشد. نتایج حاصل از بررسی فیبروبلاست ها نشان داد، تنها در گروه تجربی ۲ (دوز ۳۰ میلی گرم) افزایش معنی‌داری ($p\leq0.05$) داشته است. سلول‌های لایدیگ، سلول هایی گرد یا چند وجهی با هسته مرکزی و سیتوپلاسمی ائوزینوفیل غنی از قطرات کوچک لیپیدی هستند که در بافت همبند بین لوله های اسپرم ساز دیده می شوند. بررسی آن ها نشان دهنده افزایش معنی داری در سطح (pدر گروه تجربی ۲ (دوز ۳۰ میلی گرم) می باشد.

نتایج حاصل از شمارش تعداد رگ های خونی و تعداد لوله های اسپرم ساز

در نتایج حاصل از شمارش و بررسی تعداد رگ های خونی هیچ تغییر معنی داری ($p>0.05$) مشاهده نشد. بررسی تعداد لوله های اسپرم ساز در گروههای مختلف نشان دهنده تغییرات معنی داری ($p<0.001$) در هر سه گروه تجربی بوده و تعداد این لوله ها افزایش یافت.

بررسی حاصل از قطر رگ، بیضه، لوله های اسپرم ساز و غلاف سفید

بررسی قطر رگ های خونی در دو گروه تجربی ۲ و ۳ افزایش معنی‌داری را در سطح ($p<0.001$) نشان داد. بررسی قطر بیضه، نشان‌دهندهٔ کاهش معنی‌داری ($p<0.001$) در سه گروه تجربی ۱و۲و۳ بوده است. در بررسی قطر لوله های اسپرم ساز و قطر غلاف سفید هیچ تغییر معنی داری مشاهده نشد و ($p>0.05$) بود. پس از انجام سایر بررسی‌ها از مقاطع نمونه های بیضه و اپیدیدیم همه گروه ها فتومیکروگراف تهیه شد که تعدادی از آنها در ادامه خواهد آمد (شکل ۲). در بررسی این مقاطع همانگونه که در تصاویر مشاهده می شود در گروه تجربی ۱ بهم ریختگی خاصی نسبت به گروه شم و کنترل مشاهده نشد(شکل ۲ A و B وC) اما در گروه تجربی ۲ اندکی بی نظمی در ترتیب قرار گیری سلول ها مشاهده شد. سلول های اسپرماتوسیت اولیه در بعضی قسمت ها به جدار لومن لوله‌های منی‌ساز چسبیده بودند. همچنین در این مقاطع واکوئل‌هایی هم دیده می شد (شکل ۲ D).در فتو میکرو گراف گروه تجربی ۳ علاوه بر این بی نظمی ها و واکوئل‌ها، سلول‌هایی بزرگ و پر رنگ با هسته بسیار چروکیده نیز مشاهده می شود و بعلاوه اینکه اسپرماتید های فاز گلژی در برخی قسمت ها بسیار کم بودو قطر اپیتلیوم زایا کمتر شده بود (شکل ۲ E).

بحث

اسپرماتوژنز یک فرایند بیولوژیک پیچیده است که نسبت به اثرات محیطی حساس می باشد. (Bardiych-Stol *et al.,* 2005). بسیاری از مطالعات نشان دهنده اثرات سوء یا سمی نانو پارتیکل ها بر سلول های زایای نر است. زیرا قرار گرفتن در معرض نانوذرات سبب اختلال در عملکرد هورمونی از جمله اختلال در مراحل مختلف تنظیم هورمون‌های جنسی می شود (Yamashita & Yoshioka 2012). تاکنون مطالعات اندکی بر روی اثرات نانو اکسید آهن روی رشد و نمو دستگاه تولید مثلی صورت گرفته است و بیشتر مطالعات به بررسی اثرات این ماده بر روی کبد و کلیه پرداخته است (Ping *et al.,*2012; Ankaweret *et al.,*2010). برای مطالعه اثرات سمیت از آزمون مسمومیت‌های ژنتیکی و آزمون سمیت‌های تولید مثل و رشد نمو بهره می‌جویند (Teske *et al.,* 2015). در این تحقیق نیز به بررسی اثرات نانو اکسید آهن و بررسی سمیت بر بخشی از تولید مثل و رشد و نمو پرداختیم. همهٔ نانو مواد لزوما اثر سوء بر اسپرماتوژنز ندارند و برخی اثرات مفیدی را نشان می‌دهند

[Downloaded from isharat.khu.ac.ir on 2026-10-29]
[DOR: 20.1001.1.24236330.1396.4.3.10.5]
[DOI: 10.21859/acadpub.nbr.4.3.215]

جدول ۲- مقایسه نتایج در پارامترهای بیضه‌ای در گروههای کنترل، شم، تجربی۱، تجربی۲ و تجربی ۳ (mean±SE).

Table 2. Compare the results in testicular parameters in the control, sham and experimental 1, 2 and 3 groups (mean±SE).

مشاهده/تیمار	کنترل	شم	تجربی ۱	تجربی ۲	تجربی ۳
وزن بیضه (mg)	43.1500 ± 2.75242	40.2750 ±0.92090	44.7083 ± 1.70145	***95.6833 ± 4.60818	37.6083 ± 1.28655
حجم بیضه (ml)	0.283 ± 0.00562	0.2 ± 0	0.2008 ± 0.00557	0.2 ± 0	***0.0958 ±0.00417
قطر بیضه (µm)	6290 ± 80.34110	6392.0833±71.04782	***2955.6250 ±45.47299	***3396.2917 ±28.25625	***3383.1250 ±36.11126
قطر غلاف سفید (µm)	32.6667 ± 2.12934	43.9496 ± 16.84198	30.9167 ± 1.29097	25.3333 ± 0.95364	30.2500 ± 2.49499
تعداد لوله های اسپرم ساز (n)	82.8750 ± 5.19102	101.5167 ± 5.50451	***124.0750 ± 5.05551	***174.1583 ± 5.96729	***170.8333 ± 4.00142
قطر لوله های اسپرم ساز (µm)	182.4750±3.06836	186.6250 ± 3.31956	184.1667 ± 2.71932	178.5833 ± 1.99543	183.2500 ± 3.87689
اسپرماتوگونی نوع A1 (n)	7.7083 ±0.35035	7.2500 ±0.46476	8.7167 ±0.58556	7.8667 ±0.55898	9.2333 ±0.66996
اسپرماتوگونی نوع B (n)	10.5833 ± 0.89518	9.2000 ± 0.84975	***22.6833 ± 1.48522	***18.6833 ± 0.99670	5.1250 ± 1.05125
اسپرماتوسیت اولیه (n)	31.9500 ±0.98936	28.4333 ±1.01292	***46.6167 ±1.63852	33.9500 ±1.44511	32.5833 ±1.12525
اسپرماتید فاز گلژی (n)	90.6333± 3.75539	89.1000± 3.61130	99.9667± 5.31244	***61.83333± 2.60879	***48.2917± 2.02296
اسپرماتید فاز رسیدگی (n)	58.1833± 2.69243	56.0583 ± 2.62397	***103.8083 ± 4.92332	***84.4333 ± 4.35734	46.9 ± 1.90780
سرتولی (n)	3.43333 ±0.24390	3.2833 ±0.23075	***5.4917 ±0.30838	***7.7417 ±0.32030	**4.8500 ±0.18996
لایدیگ (n)	12.9500 ±0.64667	8.3917 ± 0.42047	16.5583 ±0.91422	***20.5583± 1.69394	12.6083 ± 0.66645
فیبروبلاست (n)	6.3167 ± 0.31199	6.3167 ± 0.32128	7.6583 ± 0.41917	*8.3000 ± 0.47715	5.3500 ± 0.32446
تعداد رگ خونی (n)	0.6207 ±.008809	0.6552 ±0.10304	1.0517 ±0.13566	0.8966 ±0.12466	0.7586 ±0.11875
قطر رگ خونی (µm)	36.7500 ±2.80539	39.7500 ±2.89756	48.7500 ±4.81966	***65.0000 ±6.52983	***63.8095 ±5.05432
اسپرم اپیدیدیمال (n)	120.9000 ±7.11563	120.3000 ±6.42573	***210.0000 ±18.35635	***260.2000 ±14.30214	111.7000 ±10.90163

(Talebi *et al.*, 2013)، زیرا برخی از نانوذرات می توانند از نقص عملکرد هورمونی از طریق سازوکارهای مختلفی همچون خاصیت آنتی‌اکسیدانی جلوگیری کنند (Yamashita & Yoshioka 2012). در گروه تجربی ۱ یعنی دوز ۱۰ میلی‌گرم اگرچه قطر بیضه کم شده اما حجم کلی بیضه تغییری نکرد و تعداد لوله‌های اسپرم ساز افزایش یافت. همچنین تعداد سلول‌های اسپرماتوگونی نوع B، اسپرماتوسیت اولیه، اسپرماتید فاز رسیدگی، سرتولی و اسپرم بالغ در این گروه افزایش داشت که می تواند نشان‌دهندهٔ اثرات مثبت این ماده در دوز ۱۰ میلی‌گرم/کیلوگرم وزن بدن موش باشد و این موضوع می‌تواند مربوط به خاصیت آنتی اکسیدانی این ماده در دوز های کم باشد چرا که باعث بهبود عملکرد برخی از آنزیم های وابسته به آهن می شود. در گروه تجربی ۲ یا همان دوز ۳۰ میلی گرم قطر بیضه کم شده بود بدون اینکه حجم بیضه تغییری داشته باشد. تعداد لوله‌های اسپرم ساز و وزن بیضه افزایش داشت. همچنین تعداد سلول های اسپرماتوگونی نوع B، اسپرماتید فاز رسیدگی، سرتولی، لایدیگ و اسپرم بالغ در

[Downloaded from isharat.khu.ac.ir on 2026-10-29]

[DOR: 20.1001.1.24236330.1396.4.3.10.5]

[DOI: 10.21859/acadpub.nbr.4.3.215]

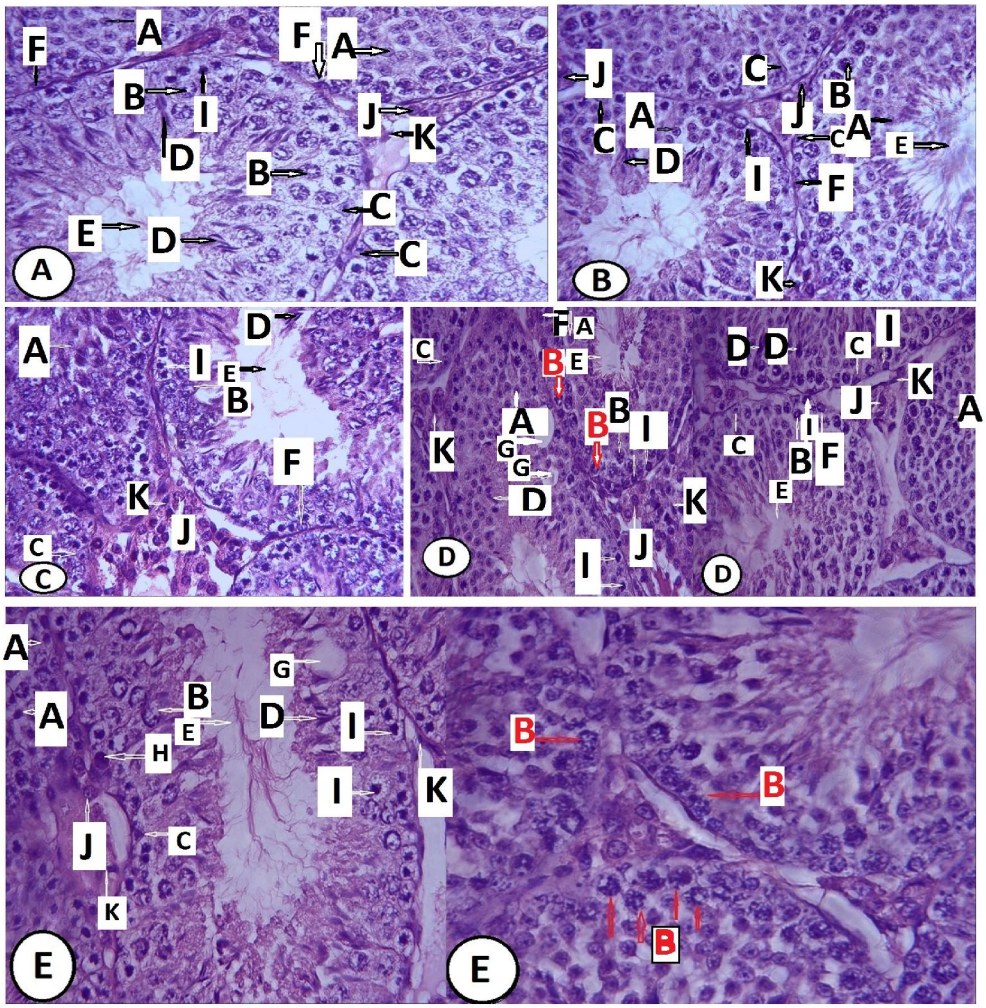

شکل ۲- A: فتومیکروگراف مقطع بیضه گروه کنترل، **B:** گروه شم، **C:** گروه تجربی ۱، **D:** گروه تجربی ۲، **E:** گروه تجربی ۳. اسپرماتید فاز گلژی (A)، اسپرماتوسیت اولیه (B)، سرتولی(C)، اسپرماتید فاز رسیدگی (D)، لومن لوله‌های منی ساز(E)، اسپرماتوگونی نوع A (F)، اسپرماتوگونی نوع B (I)، سلول‌های لایدیگ (J)، سلول های فیبروبلاست (K)، واکوئل (G)، سلول های بزرگ با هسته چروکیده (H). (بزرگنمایی ۴۰۰×).

Fig. 2. Photo-micrographs of testicular cross sections in **A:** control group, **B:** sham group, **C:** experimental group 1, **D:** experimental group 2, **E:** experimental group 3. Golgi spermatid (A), primary spermatocyte (B), sertoli (C), spermatid (D), lumen of seminiferous tubule (E),Type A1 spermatogonia (F), Type B spermatogonia (I), lydig cell (J), fibroblast cell (K), vacuole (G), large cells with wrinkled core (H). Magnification ×400.

این گروه افزایش داشت که همه این ها نشان دهنده اثرات مثبت این ماده است. در دوز ۳۰ میلی‌گرم افزایش تعداد فیبروبلاست‌ها را نیز داشتیم. فعال شدن فیبروبلاست‌ها و افزایش سنتز کلاژن می‌تواند منجر به فیبروزه شدن بیضه شود و در نهایت موجب کاهش تعداد اسپرم شود (Badkoobeh *et al.,* 2013). در چندین مطالعه بیان شد افزایش سلول های لایدیگ به دلیل تاثیر نانو اکسید بر روی میتوکندری می تواند هورمون تستوسترون را افزایش دهد و این می تواند منجر به افزایش سلول های سرتولی گردد (Fatahian Dehkordi *et al.,* 2014).

آنچه که از این مطالعه نیز حاصل شد نشان دهنده افزایش سلول های لایدیگ توسط نانو اکسید آهن در دوز ۳۰ میلی گرم است که افزایش سلول های سرتولی را در پی داشته است. انجام بررسی های هورمونی می تواند اطمینان بیشتری را در این مورد بدهد. سلول‌های لایدیگ در برابر عوامل سمی نسبت به سلول‌های ژرمینال بیضه مقاوم‌تر می‌باشند. معمولا آسیب این سلول‌ها بعد از تخریب اپی‌تلیوم ژرمینال رخ می دهد (Badkoobeh *et al.,* 2013). در مطالعه ای که اثر میدان الکترومغناطیس بر اسپرماتوژنز بررسی شد، بیان شد افزایش قطر رگ می تواند باعث افزایش

[Downloaded from isharat.khu.ac.ir on 2026-10-29]
[DOR: 20.1001.1.24236330.1396.4.3.10.5]
[DOI: 10.21859/acadpub.nbr.4.3.215]

جریان خون به بافت بیضه شود که نتیجتا علاوه بر بالا بردن دمای بیضه میزان اکسیژن موجود در بافت را افزایش می دهد و در نتیجه تولید رادیکال های آزاد اکسیژن زیادتر شده و این رادیکالها در نهایت منجر به آپتوز و مرگ سلولی می شوند (Ay & Soleimani Rad, 2008). پس افزایش قطر رگ در دوز ۳۰ و ۵۰ میلی گرم نانو اکسید آهن نیزمی تواند چنین اثری داشته باشد چرا که وجود واکوئل‌ها در این مقاطع بافتی نیز نشان دهنده آپوپتوز و مرگ سلولی است هرچند در دوز ۳۰ میلی گرم تعداد آنها بسیار کمتر بود. همان گونه که دیده شد تعداد اسپرماتید فاز گلژی در دوز ۳۰ و ۵۰ میلی‌گرم نیز کاهش یافت. در مطالعات گذشته بیان شد یکی از مکانیسم‌های تأثیر نانو ذرات در سلول-های مختلف، کاهش فعالیت میتوکندری‌ها است (Bentley *et al.,* 2008). همچنین گزارش شده نانوذرات اکسید آهن نیز می-توانند از غشای اسپرم عبور کنند و به میتوکندری اتصال یابند (Braydich-stolle *et al.,* 2005). در مطالعه‌ای بررسی اثر نانو اکسید اهن (Fe_2O_3) بر تحرک و تعداد اسپرم اپیدیدیمال حاکی از آن بود که تعداد اسپرماتوسیت اولیه و تعداد و تحرک اسپرم اپیدیدیمال در گروههای تجربی به شدت کاهش پیدا کرد که بیان شد کاهش تحرک می‌تواند ناشی از اثر نانواکسید آهن بر عمل-کرد میتوکندری باشد. همچنین بهم ریختگی در این مقاطع که شامل انتشار سلول‌های پیش ساز اسپرم و به ویژه اسپرماتوگونی‌ها به داخل لومن لوله های اسپرم ساز بود، دیده شد (Nasri *et al.,* 2015). در مطالعه حاضر به‌هم ریختگی و بی نظمی در مکان قرارگیری سلول‌های اسپرماتوسیت اولیه در دوز ۳۰ و ۵۰ میلی گرم به وجود آمد و نظم قرار گیری لایه های سلول در درون لوله های اسپرم ساز بهم ریخته بود. بنابراین خواص دوگانه نانو اکسید آهن در گروه تجربی ۲ دیده می شود و سمیت آن به تدریج در سطوح میکروسکوپی آغاز می گردد. آنچه در مورد اثرات نانو اکسید آهن در این مطالعه دیده می شود مثلا اثر آن بر اسپرماتوسیت های اولیه نزدیک به مطالعات دیگران در بررسی سایر نانوذرات بر روی سلول های جنسی بود. به‌طور مثال Collodel و همکاران (2013) نشان دادند که برخی نانوذرات مثل نانوذرات طلا و نقره دارای اثرات منفی بر روی سلول های جنسی به ویژه اسپرماتوسیت‌ها در رت‌ها هستند (Mozafari *et al.,* 2016). در این مطالعه به دنبال تغییر اسپرماتوسیت اولیه کاهش تعداد سلول های اسپرماتید فاز گلژی را داشتیم که می توان بیان کرد نانو اکسید آهن در روند تمایز این سلول ها به مراحل بعدی اختلال ایجاد کرده است. در مطالعه‌ای که تاثیر رژیم غذایی حاوی آهن به مدت دو ماه بر روی موش های نر بالغ صورت گرفت کاهش میزان تستوسترون و کاهش قابل ملاحظه در تعداد اسپرم‌ها و سلول های اسپرماتونیک مشاهده شد (Mohamed *et al.,* 2010). همچنین در بررسی اثرات نانو اکسید آهن پوشش داده شده با DMSA در موش‌های باردار و نیز بررسی اثر این ماده بر رشد و نمو بیضه موش، علاوه بر حضور نانو اکسید آهن در جفت، کبد و کلیه، بررسی هیستولوژیکی بافت بیضه کاهش معنی داری را در سلول های اسپرماتوژنیک نشان داد. همچنین مشخص نمودند که استفاده از نانو اکسید آهن در دوران بحرانی از تشکیل جنین می‌تواند باعث مختل شدن رشد و نمو اندامهایی مثل بیضه شود، بنابراین استفاده زیاد از این ماده توسط مادران می تواند باعث عوارض جانبی شدیدی در نوزادان پس از تولد شود. همچنین در این مطالعه مشخص شده بود که این ماده در دوز ۵۰ mg/ kg هم اثر سمیت دارد (Noori *et al.,* 2011). با توجه به اینکه تزریق نانو اکسید آهن در این تحقیق نیز در دوران بحرانی تشکیل بیضه و تمایز جنسیت جنین بود، ما هم اثرات سمیت را در دوز ۵۰ mg/kg مشاهده کردیم. در گروه تجربی ۳ با دوز ۵۰ میلی‌گرم/کیلوگرم وزن بدن موش، قطر بیضه کاهش یافت و این بار حجم بیضه نیز کاهش یافت و این نشان‌دهندهٔ سمیت این ماده در دوز ۵۰ میلی گرم است. تعداد لوله‌های اسپرم-ساز همچنان زیاد شده بود، بدون اینکه در قطرشان تفاوتی ایجاد شود. همچنین کاهش اپیتلیوم زایا در دوز ۵۰ میلی‌گرم/کیلو گرم نیز مشاهده شد. تعداد اسپرم اپیدیدیمی نیز در دوز ۱۰ و ۳۰ میلی گرم/کیلوگرم افزایش یافت اما در دوز ۵۰ میلی گرم /کیلوگرم افزایشی نداشتیم در اپیتلیال زایای این گروه علاوه بر واکوئل ها، سلول‌هایی بزرگ پررنگ با هسته چروکیده نیز مشاهده شد که می تواند نشان دهنده مرگ سلولی ناشی از تجمع نانو اکسید آهن در این سلول‌ها باشد که نیازمند تست های تکمیلی است. همان‌طور که مطالعات اخیر عبور نانوذرات آهن از سد خونی بیضه‌ای، سد خونی مغزی و جفت و همچنین تجمع آن را در بافت‌هایی مانند مغز و بیضه و طحال و کلیه و کبد را نشان می‌دهند (Noori *et al.,* 2011; Yousefi Babadi *et al.,* 2012). نانوذرات به

[Downloaded from isharat.khu.ac.ir on 2026-10-29]

[DOR: 20.1001.1.24236330.1396.4.3.10.5]

[DOI: 10.21859/acadpub.nbr.4.3.215]

دلیل دارا بودن خصوصیات فیزیکو شیمیایی، قابلیت زیست و تکثیر سلول‌های زنده را کاهش دهد (Afkhami-Ardakani *et al.*, 2013). از طرفی نانوذرات با تولید و افزایش گونه‌های اکسیژن فعال نظیر سوپراکسیداز باعث افزایش اکسیداسیون مولکول‌هایی نظیر پروتئین‌ها می‌شوند، که باعث مرگ سلولی می‌شوند (Fatahian Dehkordi, 2015). وجود واکوئل در اپیتلیال زایا و تشکیل سلول‌های غول‌آسا باعث قطع ارتباط سلول‌ها با سلول‌های سرتولی می‌شوند (Talebi *et al.*, 2013). در این مطالعه دیده شد تعداد سلول سرتولی در هر سه گروه تجربی حتی در دوز ۵۰ میلی‌گرم که اثرات سمیت نانواکسید آهن در این دوز آشکار شده بود، افزایش یافت. دلیل این امر می‌تواند مقاوم‌تر بودن سلول سرتولی نسبت به دیگر سلول های موجود در لوله های اسپرم ساز باشد. مثلا Zanetti و همکاران (2007) مشاهده کردند که ۹ هفته بعد از تیمار رت‌های نر با داکسوروبیسین تنها سلول‌های باقی مانده در توبول‌های باریک و نازک، سلول‌های سرتولی هستند (Badkoobeh *et al.*, 2013). دلیل افزایش، کاهش و یا ثابت بودن سلول های مختلف در یک دوز به دلیل تفاوت در نوع سلول و مقاومت آن سلول در برابر عوامل شیمیایی می باشد. بطورمثال در مطالعه حاضر تعداد برخی سلول‌ها مانند اسپرماتوگونی نوع A_1 تغییری نکرد یا تعداد اسپرماتوگونی نوع B در دو دوز ۱۰ و ۳۰ میلی گرم افزایش یافت. Lee و همکاران (1993) بیان کردند سلول‌های اسپرماتوگونی موجود در لوله‌های اسپرم ساز نسبت به بسیاری از ترکیبات سمی که روی سایر سلول‌های اسپرماتوژنیک مؤثرند، مقاوم هستند و در مطالعهٔ دیگری گفته شد برخی عوامل که باعث کاهش بسیاری از سلول‌های ژرمینال می شود تکثیر این سلول‌ها را تحریک می‌کند (Badkoobeh *et al.*, 2013). ما در این مطالعه دریافتیم این ماده در دوزهای پایین بر روی رشد و نمو اثر مثبت دارد، زیرا باعث کمک به عملکرد آنزیم‌هایی می‌شود که وجود آهن به مقدار کم برای آنها ضروری است و رفته رفته با توجه به پارامترهایی که اندازه‌گیری کردیم اثرات سمیت با بالا رفتن دوز نمایان شد. به طور کلی نتایج این طرح تحقیقاتی، وجود پتانسیل دوگانهٔ نانو اکسید آهن مگمیت (γFe_2O_3) با قطر ۴۰ نانومتر و با درصد خلوص ٪۹۹ را در سمیت‌زایی و تحریک فرایندهای رشد و نموی بیان می‌دارد. این ماده در دوزهای بالا خاصیت سمیت‌زایی داشته و با ایجاد رادیکال‌های آزاد باعث مرگ سلولی و نکروزه شدن بافتها می‌شود. با ورود نانو اکسید آهن به بافت‌ها و اندام‌های جنین و احتمالا با به وجود آمدن گونه-هایی از آهن کاهیده که هنوز توانایی اکسیدشدن را دارند در زنجیره انتقال الکترون و یون‌ها در داخل سلول و میتوکندری و همچنین آزاد کردن گونه‌هایی از رادیکال‌های آزاد اکسیژن که با اثر بر ترکیبات غشا باعث پراکسیداسیون و تخریب آن می‌شوند (Auffan *et al.*, 2009). همچنین این نانو ماده می‌تواند با ورود به هسته سلول باعث ایجاد اختلال در بیان ژن‌ها، تمایز سلول‌ها، مهاجرت سلولی و اندام زایی در سطوح بسیار میکروسکوپی شود و مانع رشد و بلوغ طبیعی نوزادان پس از تولد شود. با توجه به آنچه گفته شد بهتر است انجام تحقیقات بسیار دقیق‌تری بر روی محیط‌های کشت سلول‌های مختلف در محیط *in vitro* و مراحل مختلف رشد و نمو جنین در دیگر اندام‌ها انجام شود. همچنین از این خاصیت بازدارندهٔ نانو اکسید آهن می‌توان در درمان سرطان و تومورها سود جست.

سپاسگزاری

از استادان و کارشناسان مرکز تحقیقات رازی دانشگاه علوم و تحقیقات تهران قدردانی می شود.

REFERENCES

Afkhami Ardakani, M., Shirband, A., Golzadeh, J., Asadi Samani, M., Latifi, E., Kheylapour, M. and Jafari, N. 2013. The effect of iron oxide nanoparticles on liver enzymes (ALT, AST and ALP), thyroid hormones (T3 and T4) and TSH in rats. – J. Shahrekord Univ. Med. Sci. 14: 82-88.

Ankamwar, B., Lai, T.C., Huang, J.H., Liu, R.S., Hsiao, M. and Chen, C.H. 2010. Biocompatibility of Fe_3O_4 nanoparticles evaluated by in vitro cytotoxicity assays using normal, glia and breast cancer cells. – Nanotech. 21: 75-102.

Arbab, A., Lindsey, A., Bashaw, B., Bradley, R., Miller, B.S. and Elaine, K. 2003. Characterization of biophysical and metabolic properties of cells labeled with superparamagnetic iron oxide nanoparticles and transfection agent for cellular MR imaging – Radiology 229: 838-846.

Auffan, M., Rose, J., Wiesner, M.R. and Bottero, J.Y. 2009. Chemical stability of metallic nanoparticles: a parameter controlling their potential cellular toxicity in vitro. – Environ. Pollut. 157: 1127–1133.

Ay, J. and Soleimani Rad, J. 2008. Histopathologic effects of 120 volt electromagnetic fields and protecttive effect of epinephrine on spermatogenesis in adult rats. – Sci. Med. J. Ahwaz Jundishapur Univ.

[Downloaded from isharat.khu.ac.ir on 2026-10-29]
[DOR: 20.1001.1.24236330.1396.4.3.10.5]
[DOI: 10.21859/acadpub.nbr.4.3.215]

Med. Sci .7: 1-9.

Badkoobeh, P., Parivar, K., Kal antar, S.M., Salabat, A. and Hosseini, S.D. 2013. Protective effect of nano-zinc oxide on reproductive system and fertility of adult male Wistar rats following doxorubicin treatment. – Arak Med. Uni. J. 70: 1-9.

Bentley, G.E., Ubuka, T.and McGuire, NL. 2008. Gonadotropin-inhibitory hormone and its receptor in the avian reproductive system. – J. Gen. Comp. Endocrinol. 156: 34-43.

Bing, W., Weiyue, F., Meng, W., Tiancheng, W., Yiqun, G., Motao, Z., Hong, O., Junwen, S., Fang, Z., Yuliang, Z., Zhifang, C., Haifang, W. and Jing, W. 2008. Acute toxicological impact of nano- and submicro-scaled zinc oxide powder on healthy adult mice. – J. Nanopart. Res. 10:263–276.

Boldet, D. 1999. New perspectives on iron: an introduction. – Am. J. Med. Sci. 318: 207- 212.

Braydich-stolle, L., Hussain, S., Schlager, J. and Hofmann, M. 2005. In vitro cytotoxity of nanoparticles in mammalian germ line stem celles. – J. Toxicol. Sci. 88: 412-419.

Fatahian Dehkordi, R.A., Heidarnejad, S. and Ameri, A. 2015. ZnO nanoparticles effects on male rat gonad histology and its effect on blood serum sex factors. – J. Cell and Tissue. 6: 187-194.

Hentze, M.W. and Muckenthaler, M.V. 2004. Balancing acts molecular control of mammalian iron metabolism. – Cell 117: 285-97.

Junquiera, L. 2010. Basic histology. – Khosravi Publication, Tehran, 478 pp.

Lan, Z. and Yang, W.X. 2012. Nanoparticles and spermatogenesis: how do nanoparticles affect spermatogenesis and penetrate the blood-testis barrier. – J. Nanomed. 7: 579-596.

Mahmoudi, M., Sant, S., Wang, B. and Laurent, S. 2011. Superparamagnetic iron oxide nanoparticles (SPIONs): development, surface modification and applications in chemotherapy. – Adv. Drug Del. Rev. 63:24-46

Mahmoudi, M., Simchi, A. and Imani, M. 2010. A new approach for the in vitro identification of the cytotocxicity of superparamagnetic iron oxide nanoparticles. – J. Colloids Surf. B. 75: 300-309.

Mohamed, M., Seweidy, E., Mervat, A., Sousou, A. and Hebatallah, A. 2010. Effect of prolonged intake of iron enriched diet on testicular functions of experimental rats. – Nat. Sci. 2: 551-556.

Moslemi, N., Najafzadeh, H., Koochak, M. and Shahriary, A. 2013. Evaluation of lipid profile and oxidative stress indices in serum and liver of rat after iron oxide nanoparticle administration. – J. Kashan Uni. Med. Sci. 17:247-254.

Mozafari, Z., Parivar, K., Hayati Roodbari, N. and Irani, Sh. 2016. Histopathology of epididymis in adult NMRI male rats treated with zinc oxide nanoparticles. – J. Med. Sci. Islamic Azad University 26: 142-148.

Naghavi, S., Samim, M., Abdin, M.Z., Ahmed, F.J., Maitra, A.N., Prashant, C.K. and Dinda, A.K. 2010. Concentration-dependent toxicity of iron oxide nanoparticles mediated by increased oxidative stress. – Int. J. Nanomed. 5: 983-989.

Najafzade, H., Razijalali, M., Morovvati, H. and Taravati, F. 2010.Comparison prophylactic effect of silymarin and deferoxamine on iron overloadinduced heaptotoxicity in rat. – J. Med Toxicol. 6: 22-6.

Nasri, S., Rezai-Zarchi, S., Kerishchi, P. and Sadeghi, S. 2015. The effect of iron oxide nanopaticles on sperm numbers and mobility in male mice. – Zahedan. J. Res. Med. Sci. 17: e2185.

Noori, A., Parivar, K., Modaresi, M., Messripour, M., Yousefi, M. and Amiri, H. 2011. Effect of magnetic iron oxide nanoparticles on pregnancy and testicular developpment of mice. – Afr. J. Biotechnol. 10: 1221-1227.

Ping, M., Qing, L., Jiao, C., Juan, D., Shumao, D., Zhuge, X. and Xu, Y. 2012. Intraperitoneal injection of magnetic Fe_3O_4-nanoparticle induces hepatic and renal tissue injury via oxidative stress in mice. – Int. J. Nanomed. 7: 4809-4818.

Seyedalipour, B., Barimani, N., Dehpour Jooybari, A., Hoseini, S.M. and Oshrieh, M. 2015. Histopathological evaluation of kidney and heart tissues after exposure to copper oxide nanoparticles in *Mus musculus*. – J. Babol Uni. Med. Sci. 17: 44-50

Singh, N., Jenkins, G.J.S., Asadi, R. and Doak, S.H. 2010. Potential toxicity of superparamagnetic iron oxide nanoparticles (SPION). – J. Nano Rev. 1: 1-15.

Talebi, A.R., Khorsandi, L. and Moridian, M. 2013. The effect of zinc oxide nanoparticles on mouse spermatogenesis. – J. Assit. Reprod. Gen. 30: 1203-1209.

Taylor, U., Barchanski, A. and Garrels, W. 2012. Toxicity of gold nanoparticles on somatic and reproducetive cells. – Med. Biol. 733: 125-133.

Tetley, T.D. 2007. Health effects of nanomaterials. – Biochem. Soc. J. 35: 527-531.

Teske, S.S., Detweiler, J. and Corrella, S. 2015. The Biomechanisms of metal and metal-oxide nanoparticles' interactions with cells. – Int. J. Environ. Res. Publ. Health. 12: 1112–1134.

Thorek, D., Chen, A., Czupryna, J. and Tsourkas, A. 2006. Superparamagnetic iron oxide nanoparticle probes for molecular imaging. – Health 34: 23-38.

Valko, M., Leibfritz, D., Moncol, J., Cronin, M., Mazur, M. and Telser, J. 2007. Free radicals and antioxidants in normal physiological functions and human disease. – Int. J. Biochem. Cell Biol. 39: 44-84.

Valko, M., Rhodes, C.J., Moncol, J., Izakovic, M. and Mazur, M. 2006. Free radicals, metals and antioxidants in oxidative stress-induced cancer. – Chem. Biol. Interact. 160: 1-40.

Vargas-Arigony, A.L., Marqes-de-oliveira, I., Machado, M., Lilian-Bordin, D., Bergter, L., Pra, D. and Attonio-Pegas-Henriqes, J. 2013. The influence of micronutrients in cell culture: a reflection on viability and genomic stability. – Biomed. Res. Int. 2013: Article ID 597282, 22 pages.

Yamashita, K. and Yoshioka, Y. 2012. Safety assessment of nanomaterials in reproductive developmental filed. – J. Yakugaku Zasshi. 132: 331-335.

Yousefi Babadi, V., Najafi, L., Najafi, A., Gholami, H., BeigiZarji, M.E. and Golzadeh, J. 2012. Evaluation

of iron oxide nanoparticles effects on tissue and enzymes of liver in rats. – J. Pharma. Biomed. Sci. 23: 1-5.

Zanetti, S.R., Maldonado, E.N. and Aveldano M.I. 2007. Doxorubicin affects testicular lipids with long-chain (C18-C22) and very long-chain (C24-C32) polyunsaturated fatty acids. – Cancer Res. 67: 6973-6980.

*****

How to cite this article:

Sharifdini, H., Parivar, K. and Hayati Rodbari, N. 2017. Study of the effect of iron oxide nanoparticles on mouse testis development during the embryonic period in NMRI strain. – Nova Biologica Rep. 4: 215-225.

شریف‌دینی، ح.، پریور، ک. و حیاتی‌رودباری، ن. ۱۳۹۶. بررسی اثر نانو-اکسید آهن در دورهٔ جنینی بر رشد و نمو بیضهٔ موش بالغ نژاد NMRI. – یافته‌های نوین در علوم زیستی ۴: ۲۲۵-۲۱۵.

[Downloaded from isharat.khu.ac.ir on 2026-10-29]
[DOR: 20.1001.1.24236330.1396.4.3.10.5]
[DOI: 10.21859/acadpub.nbr.4.3.215]