بررسی بافتی اثر دود حاصل از سوزاندن برگ‌های گیاه گل ماهور (*Verbascum speciocum*) در ترمیم زخم موش صحرایی نر

محمد نبیونی*، شهربانو عریان، محمد ایوبی‌پور و طیبه رمضانی

دریافت: ۱۳۹۲/۸/۱۳/ پذیرش: ۱۳۹۴/۲/۲۱

گروه زیست‌شناسی سلولی و مولکولی، دانشکدهٔ علوم زیستی، دانشگاه خوارزمی، تهران
*مسئول مکاتبات: nabiuni@khu.ac.ir

چکیده. هدف از این تحقیق مطالعهٔ تأثیر دود حاصل از سوزاندن برگ‌های یک‌سالهٔ گیاه *V.speciocum* موجود در منطقهٔ یزن بویین‌زهرا در ترمیم زخم پوست آسیب‌دیدهٔ موش صحرایی نر نژاد ویستار بود. در این بررسی تجربی پایه‌ای، در شرایط درون‌تنی، ۳۶ سر موش صحرایی نر بالغ به طور تصادفی در سه گروه کنترل، شم و گروه تجربی تحت تیمار قرار گرفتند. روز جراحی روز صفر محسوب شد و تیمار ۱۰ روز ادامه یافت. در روز ۱۴، موش‌ها با کلروفرم کشته شدند و نمونه‌برداری از محل بستر زخم جهت مطالعات هیستولوژیکی با رنگ‌آمیزی اختصاصی تری‌کروم‌ماسون و وان‌گیسون برای کلاژن و نیز جهت سنجش میزان جذب نوری اسید آمینه هیدروکسی پرولین تحت بررسی قرارگرفت. بررسی گروه‌های تجربی نشان داد که ضخامت اپیدرم، قطر فولیکول‌های مو، تعداد و قطر عروق خونی در رنگ-آمیزی وان‌گیسون و تری‌کروم‌ماسون افزایش معناداری در مقایسه با گروه‌های شم وکنترل نداشت، اما تعداد فولیکول‌های مو در گروه تجربی تیمار با دود کاهش یافت. قطر کلاژن در گروه تیمار افزایش یافته بود، ولی این افزایش معنادار نبود. به‌علاوه میزان جذب نوری اسید آمینه هیدروکسی پرولین گروه‌های تجربی نسبت به گروه شم وکنترل در سطح $p<0.001$ معنادار بود. نتایج نشان داد که استفاده از دود برگ‌های یک‌سالهٔ گیاه گل ماهور، به‌طورکلی باعث افزایش سرعت ترمیم زخم و بسته‌شدن آن نشد و احتمالاً در مرحلهٔ تکثیر از مراحل ترمیم زخم اثر اندکی از خود نشان داد که به بررسی بیشتری احتیاج دارد.

واژه‌های کلیدی. پوست آسیب دیده، ترمیم زخم، گل ماهور، دود برگ، موش صحرایی نر نژاد ویستار

Histological effects of the smoke of *Verbascum speciocum* leaves on the healing of rats wounds

Mohammad Nabiuni*, Shahrbanoo Oryan, Mohammad Ayobipour and Tayebeh Ramezani

Received 04.11.2013/ Accepted 11.05.2015

Department of Cell and Developmental Biology, Faculty of Biological Sciences, Kharazmi University, Tehran, Iran
*Correspondent author: nabiuni@tmu.ac.ir

Abstract. The aim of this study was to assess the effect of the smoke of *Verbascum speciocum* leaves grown in 'Bouein Zahra' region, on the healing of skin lesions in Wistar rats. In this study *in vivo* conditions, 36 adult male Wistar rats were randomly divided into 3 groups. The operation day was considered as day zero and the procedure took 10 days. After the end of the treatment, i.e., on the 14th day, rats were killed by choloroform and samples were collected for histological analysis Masson trichrome and Vangason staining for collogen and hydroxyprolline amino acid OD assessment was applied. Studies in experimental groups exposed to the smoke of the leaves revealed that there was no increase in epidermis thickness, hair follicles diameter, skin, nor in the number and diameter of blood vessels as compared with control and sham groups. However, the amount of hair follicles was decreased. There was an increase in collogen diameter but this increase was not significant. But a significant increase was observed in OD of hydroxyl proline amino acid assessment ($p<0.001$) in experimental groups compared with sham and control groups. The results indicated that the use of smoke of *V.speciocum* leaves on the skin lesion had absolutely no increase on the wound healing ratios and its closure; it maximally could had very little effect on the proliferation as one step in the repair process, which needs further investigation.

Keywords. skin lesion, wound healing, *Verbascum speciocum*, leaf smoke, adult male wistar rat

[Downloaded from isharat.khu.ac.ir on 2026-10-29]
[DOR: 20.1001.1.24236330.1394.2.1.4.1]
[DOI: 10.21859/acadpub.nbr.2.1.25]

مقدمه

گل‌ماهور یا خرگوشک در ایران به نام‌های علف خرگوش، خرگوشک، گل‌ماهور و علف‌ماهور شناخته می‌شود. در متون قدیمی این گیاه با نام‌های «بوصیر» و«آذان الدب» و قلونُس ذکر شده است. گل ماهور از تیرهٔ گل‌میمونیان (Scorphulariacea) می‌باشد و بیش از ۲۰ گونهٔ آن در ایران در نقاط متعدد رشد می‌کنند (Mirhaidar, 2005).

از زمان‌های قدیم گل‌ماهور برای درمان ناراحتی‌های تنفّسی استفاده می‌شود. مهاجران اروپایی این گیاه را با خود به آمریکا برده و از آن برای درمان سرفه، سرماخوردگی، التهاب حلق و گلو، ورم لوزه‌ها، اسهال، بواسیر و عفونت‌های مجاری ادراری استفاده می‌کردند. از جوشاندهٔ برگ‌ها یا چای گیاهی آن برای خلط‌آوری، سرفهٔ‌خشک، برونشیت، گلودرد و خونریزی استفاده می‌شود (Ruggeri, 2002; Hanrahan, 2005).

عصارهٔ گل‌ماهور حاوی موادی مانند ساپونین، گلیکوزیدفنیل اتانوئید و ورباسکوزید است که فعالیت ضدعفونی کنندگی و ضدالتهابی دارد. به‌علاوه ورباسکوزید موجود در این گیاه که نوعی فلاونوئید است توانایی ترمیم زخم دارد (Hanrahan, 2005). این فلاونوئید قادر به مهار رادیکال‌های آزاد با واسطهٔ مهار سنتز نیتریک‌اسید است (Ruggeri, 2002; Kuppeli *et al.*, 2007). به‌علاوه پلی‌ساکاریدهای گیاهی خاصیت ضدالتهابی دارند و بر سوختگی‌ها، زخم‌ها و التهاب‌های داخلی تأثیر می‌گذارند (Buzkurt *et al.*, 2007; Pesin *et al.*, 2010).

ترمیم زخم سازوکاری هموستاتیک برای بازگشت تعادل فیزیولوژیک است. این روند دربرگیرندهٔ مجموعه‌ای از وقایع شامل پاسخ التهابی، تولید مجدد اپیدرم، جمع‌شدن زخم و در انتها شکل‌گیری بافت همبند است (Houcair & Philips, 1997). درمان زخم و مراقبت از آن جهت افزایش سرعت بهبود و نیز جلوگیری از مزمن‌شدن و عفونت آن همواره مدنظر انسان بوده است، ولی باوجود تلاش‌های گسترده در این زمینه، کنترل زخم هنوز به حد مطلوب نرسیده است (Reddy *et al.*, 2002; Singh *et al.*, 2006; Kurmari *et al.*, 2010). امروزه کاهش عوارض ترمیم زخم و افزایش سرعت بهبود آن نظر محققان زیادی را جلب کرده است. دراین میان داروهای ارزان‌قیمت که دردسترس باشند، به‌خصوص فرآورده‌های گیاه، با اقبال عمومی بیشتری مواجه شده‌اند (Kurmari *et al.*, 2010). با مطالعهٔ متون، اسناد و منابع طب سنتی ایران و اسلام به مواردی دست می‌یابیم که از گیاهان دارویی به‌عنوان مواد موثر در ترمیم زخم ها نامبرده شده است. نظربه استفادهٔ سنتی از دودکردهٔ این گیاه در برخی مناطق کشور جهت ترمیم زخم‌ها، هدف این تحقیق بررسی اثر ترمیمی دودحاصل از سوزاندن برگ‌های یک‌ساله گیاه گل ماهور (*V.speciocum*) منطقهٔ یزن بویین‌زهرا بر زخم‌های پشتی در موش صحرایی نر بالغ نژاد ویستار بود.

مواد و روش‌ها

جمع آوری و شناسایی

در این تحقیق تجربی، گونهٔ گیاهی گل‌ماهور موجود در منطقهٔ بویین‌زهرا، پس‌از جمع‌آوری به همت مرکز تحقیقات کشاورزی استان قزوین و نیز هرباریوم دانشگاه خوارزمی شناسایی شد. برگ‌های یک‌سالهٔ این گیاه پس از شست‌وشو، خشک و با دستگاه میکسر برقی پودر شده و مورد استفاده قرار گرفت.

مدل ایجاد زخم

موش‌های صحرایی نر ازطریق مواد بی‌هوش کننده (کتامین-زایلازین) به نسبت ۳ به ۱ واحد سرنگ انسولینی با تزریق درون-صفاقی بی‌هوش شدند و سپس بخش پشتی حیوان موزدایی شد و در آن محل ازطریق پانچ مخصوص ایجاد زخم، زخمی به وسعت ۲/۵ سانتی‌متر مربع و به عمق ۲ میلی‌متر ایجاد شد.

گروه‌بندی و روش تیمار حیوانات

موش‌های صحرایی نر با وزن تقریبی۱۶۰-۱۵۰ گرم به طور تصادفی به ۳ گروه ۶ تایی تجربی، شم (شاهد آزمایشگاهی) و کنترل تقسیم شدند. پس‌از ایجاد زخم، گروه تجربی با دود حاصل از سوزاندن پودر برگ‌های گیاه گل‌ماهور در دستگاه مخصوص دوددهی زنبور داری، پس از آنکه حیوان در یک

[Downloaded from isharat.khu.ac.ir on 2026-10-29]
[DOR: 20.1001.1.24236330.1394.2.1.4.1]
[DOI: 10.21859/acadpub.nbr.2.1.25]

محفظهٔ سوراخ‌دار قرار می‌گرفت روزانه یک‌بار و به‌مدت ۱۵ دقیقه به طول ۱۰ روز تحت تیمار قرارگرفتند.گروه شاهد آزمایشگاهی با دود کاه تیمار شدند و گروه کنترل نیز هیچ نوع تیماری دریافت نکرد.

نمونه‌برداری، برش‌گیری و رنگ‌آمیزی اختصاصی

درطی کار با حیوانات تحت آزمایش کلیهٔ اصول تأییدشدهٔ کمیتهٔ اخلاقی گروه زیست‌شناسی دانشگاه خوارزمی پردیس کرج با شمارهٔ ۶۱۶/۱۲۵۹/پ مورخهٔ ۸۹/۸/۱۵ رعایت شد. پس-از ۴ روز از زمان پایان تیمار ۱۰روزه (روز چهاردهم)، موش های صحرایی گروه کنترل، شم و تجربی با کلروفرم کشته و نمونه‌برداری شدند. نمونه‌ها برای مدت ساعت ۲۴ وارد محلول فرمالین ۱۰٪ شدند تا تثبیت شوند و سپس مراحل آب‌گیری با استفاده از درجات مختلف الکل انجام گرفت. قالب‌گیری با پارافین انجام شد و برش‌گیری با میکروتوم روتاری به شکل سریال با ضخامت ۵ میکرونی صورت پذیرفت. جهت مطالعهٔ هیستولوژیکی و خصوصاً میزان قطر فیبرهای کلاژن، نمونه‌ها علاوه‌بر رنگ آمیزی H&E با روش رنگ‌آمیزی اختصاصی رشته‌های کلاژن، تری‌کروم‌ماسون و وان‌گیسون رنگ‌آمیزی شدند که در رنگ‌آمیزی وان‌گیسون کلاژن به رنگ قرمز، ولی دررنگ‌آمیزی تری‌کروم ماسون، آبی می‌شود. رنگ آمیزی‌های مختلف جهت مطالعه دقیق‌تر کلاژن انجام شد.

نحوهٔ سنجش میزان OD اسید آمینه هیدروکسی پرولین

بافت‌های محل زخم پس از گذشت ۱۴روز از گروه‌های کنترل، شم و تجربی جدا و پس‌از توزین، با اسکالپل کاملاً خردشدند و ۳ سی‌سی اسیدکلریدریک غلیظ به آن افزوده شد و به‌مدت ۲۲ ساعت در دمای ۱۱۰ درجهٔ سلیسیوس در ظرف دردار محکمی قرار گرفت تا بافت کاملاً هیدرولیز شود و پس‌از افزودن محلول اکسیدانت و ارلیش به آن نمونه به‌مدت ۲۵ دقیقه در دمای ۶۰ درجهٔ سلیسیوس قرار گرفت و سپس به‌مدت ۳-۲ دقیقه در زیر شیر آب سرد گرفته شد تا خنک گردد و سپس داخل سل اسپکتروفتومتری ریخته شد و با طول موج ۵۵۸ نانومتر OD های آن‌ها قرائت شد (Peng-tung, 1969).

برای محاسبهٔ میانگین قطر عروق خونی و میزان قطر کلاژن و ضخامت اپیدرم و تعداد و قطر فولیکول‌های مو در برش‌های بافتی، به طور تصادفی در ۲۰ میدان دید میکروسکوپی در گروه‌های تجربی، شم و کنترل اندازهٔ ضخامت بخش مدنظر با گراتیکول (خط‌کش مدرج اکولری) اندازه‌گیری شد و سپس میانگین آن‌ها محاسبه شد.

تحلیل آماری نتایج و رسم نمودارها

تجزیه و تحلیل داده‌ها به روش one way-ANOVA در نرم‌افزار SPSS.11 انجام شد و رسم نمودارها نیز با نرم‌افزار اکسل صورت پذیرفت.

نتایج

ضخامت اپیدرم در گروه‌های تجربی نسبت به گروه شم و کنترل افزایش معناداری نشان نداد (شکل ۱)، اما تعداد فولیکول‌های مو در رنگ آمیزی تری‌کروم‌ماسون و وان‌گیسون،گروه تجربی نسبت به گروه کنترل دارای کاهش معنادار در سطح $p<0.001$ بود و گروه شم نسبت به کنترل با $p<0.01$ نیز کاهش معناداری نشان داد ولی گروه تجربی نسبت به گروه شم تفاوت معناداری نداشت (شکل ۱).

نتایج بررسی قطر کلاژن و قطر فولیکول مو در پوست بالغ آسیب‌دیده در گروه‌های تجربی تیمار شده با دود برگ نسبت به گروه‌های شم و کنترل و با رنگ آمیزی تری-کروم‌ماسون دارای افزایش بود، ولی این افزایش معنادار نبود (شکل‌های۲ الی ۵). در هیچ‌کدام از گروه‌های تجربی تیمارشده با دود برگ و با رنگ‌آمیزی تری‌کروم و وان‌گیسون نسبت به گروه‌های کنترل و شم تغییر معناداری در تعداد و قطر عروق خونی ملاحظه نشد (شکل ۶). نتایج بدست‌آمده از اندازه‌گیری و سنجش میزان Optical Density (OD) اسیدآمینهٔ هیدروکسی‌پرولین ازطریق اسپکتروفتومتر نشان داد که در گروه‌های تجربی نسبت به گروه‌های شم و کنترل افزایش معناداری با $p<0.01$ در میزان OD اسیدآمینهٔ هیدروکسی-پرولین مشاهده شد (شکل۷).

[Downloaded from isharat.khu.ac.ir on 2026-10-29]
[DOR: 20.1001.1.24236330.1394.2.1.4.1]
[DOI: 10.21859/acadpub.nbr.2.1.25]

[Downloaded from isharat.khu.ac.ir on 2026-10-29]

[DOR: 20.1001.1.24236330.1394.2.1.4.1]

[DOI: 10.21859/acadpub.nbr.2.1.25]

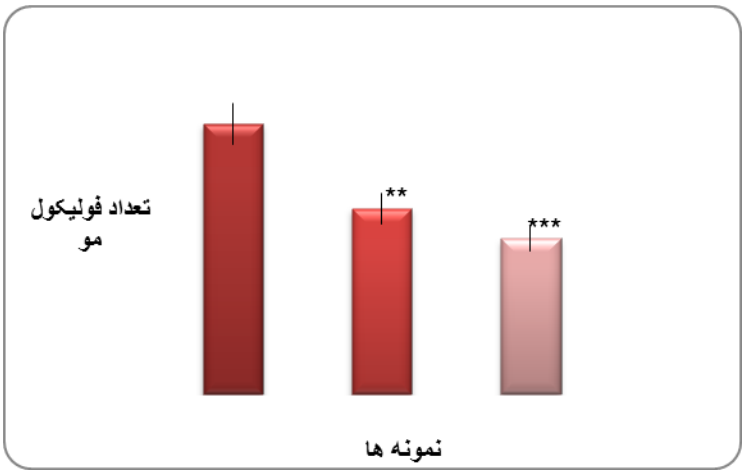

شکل ۱- مقایسهٔ تعداد فولیکول‌های مو در گروه‌های کنترل، شم، تجربی در تیمار با دود برگ گیاه گل‌ماهورو رنگ آمیزی تری‌کروم‌ماسون. گروه تجربی تیمار شده با دود برگ نسبت به گروه کنترل با $p<0.01^{***}$ نسبت گروه کنترل کاهش معناداری از خود نشان داد و در گروه شم (شاهد آزمایشگاهی دود داده شده با دود کاه) نسبت به گروه کنترل که هیچ نوع تیماری دریافت نکرده با $p<0.001^{**}$ از خود کاهش نشان داد ولی گروه تجربی نسبت به گروه شم تفاوت معنا داری نداشت.

Exp: گروه تیمارشده با دود برگ، Sham: گروه تیمار شده با دودکاه، Control: گروه کنترل و بدون هیچ نوع تیمار.

Fig. 1. Comparing the number of hair follicles in the control group, sham and experimental groups after trichrome mission staining. The experimental group which treated with smoke of *V.speciocum* leaves showed significant decrease compared with control groups in significant level of $p<0.01^{***}$ sham groups. Compared with the control group there was a decrease of the level of $^{**}p<0.01$, which is significance. However, experimental and sham groups exhibited no significant difference.

.

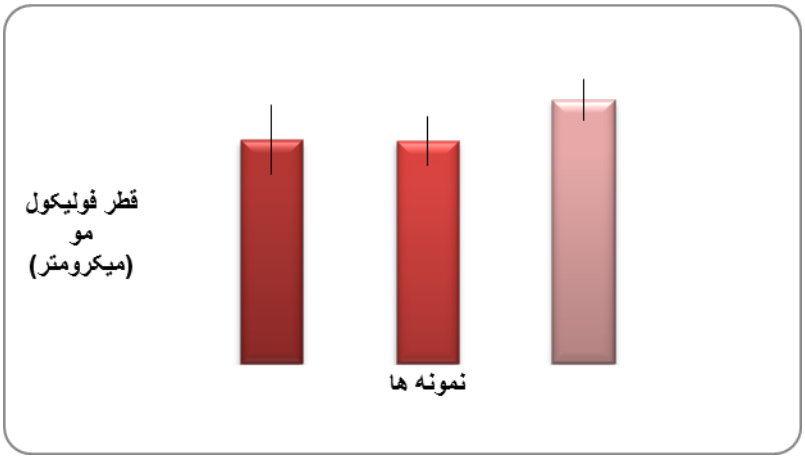

شکل ۲- مقایسهٔ قطر فولیکول مو در گروه‌های کنترل، شم و تجربی تیمارشده با دود برگ گل ماهور و رنگ‌آمیزی تری‌کروم ماسون. گروه تجربی تیمارشده با دود برگ گل ماهور نسبت به گروه شم و گروه کنترل افزایش نشان داد ولی این افزایش در حد معنادار نبود.

Exp: گروه تیمار شده با دود برگ، Sham: گروه تیمار شده با دودکاه، Control :گروه کنترل و بدون هیچ نوع تیمار.

Fig. 2. Comparing the number of the diameter of with the hair follicle in the control, sham and experimental groups- after trichrome mission staining. The experimental group which treated with smoke showed increase, compared with control and sham groups. However this difference was not significant.

[Downloaded from isharat.khu.ac.ir on 2026-10-29]

[DOR: 20.1001.1.24236330.1394.2.1.4.1]

[DOI: 10.21859/acadpub.nbr.2.1.25]

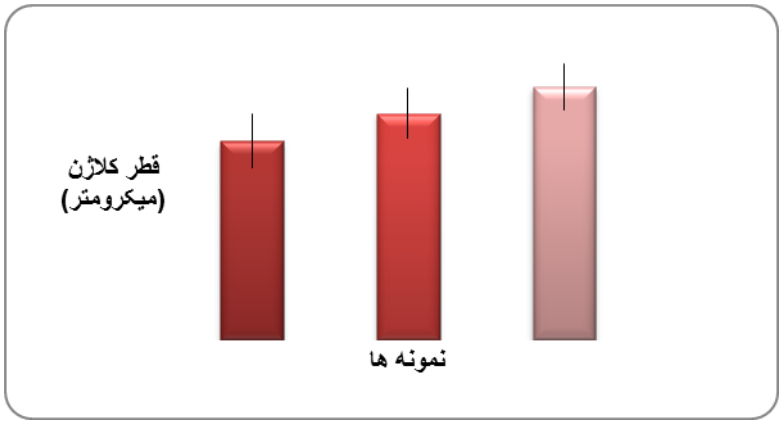

شکل ۳- مقایسهٔ قطر کلاژن در گروه‌های کنترل، شم و تجربی تیمار شده با دود برگ گیاه گل‌ماهور و رنگ‌آمیزی تری‌کروم‌ماسون. درگروه تجربی تیمار شده با دود برگ گیاه گل‌ماهور، قطر کلاژن اندازه‌گیری شده نسبت به گروه‌های شم و گروه‌های کنترل افزایش مشاهده می‌گردد ولی این افزایش معنادار نمی باشد. در گروه شم نیز که دودکاه دریافت کرده نسبت به گروه کنترل معنادار نمی‌باشد.

Exp : گروه تیمار شده با دود برگ، Sham:گروه تیمار- شده با دودکاه، Control :گروه کنترل و بدون هیچ نوع تیمار.

Fig. 3. Comparing diameter of collagen fiber in the control, sham and experimental groups after trichrome mission staining. In the experimental group which treated with smoke of *V.speciocum* leaves an increase was observed in collagen and fiber diameter compared with the control groups. However this different was not significant. Sham groups that received straw smoke, compared with the control group exhibited difference, but not a significant one

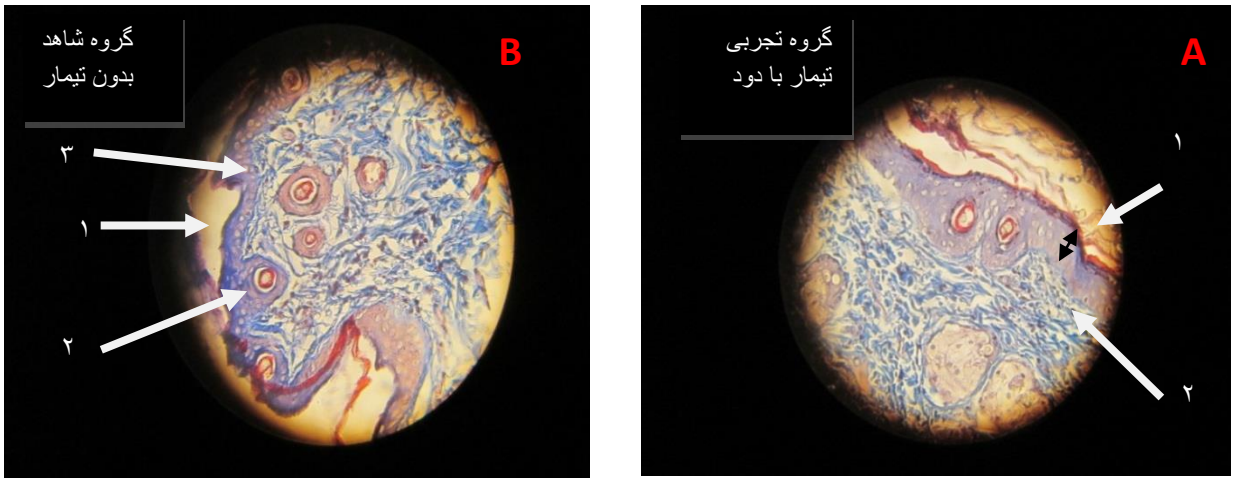

شکل ۴- فتومیکروگراف پوست در برش طولی جهت مقایسهٔ ضخامت اپیدرم و قطر فیبرهای کلاژن با رنگ‌آمیزی تری‌کروم‌ماسون. A: گروه تجربی تیمار با دود برگ گل ماهور (۱- ضخامت اپیدرم، ۲- رشته‌های کلاژن به رنگ آبی)؛ B: گروه کنترل (۱- ضخامت اپیدرم، ۲- رشته‌های کلاژن به رنگ آبی، ۳- برش فولیکول مو) در شکل مشاهده می‌گردد. میزان ضخامت اپیدرم و قطر کلاژن در گروه تجربی تیمار با دود برگ گل‌ماهور و گروه کنترل با هم تفاوتی نشان نمی‌دهند. بزرگ-نمایی ×۴۰۰.

Fig. 4. Photomicrograph of skin in longitudinal section to compare epidermal thickness and diameter of collagen fiber in trichrome mission staining. A: experimental group treated with the smoke of *V.speciocum* leaves (1-thickness of epidermis, 2- collagen fibers in blue stain); B: control (1-thickness of epidermis, 2-collagen fibers in blue stain, 3-section of the hair follicle) was visible in the image. The thickness of the epidermis, and diameter of collagen in the experimental group and the control group did not show any significant difference. Magnification × 400.

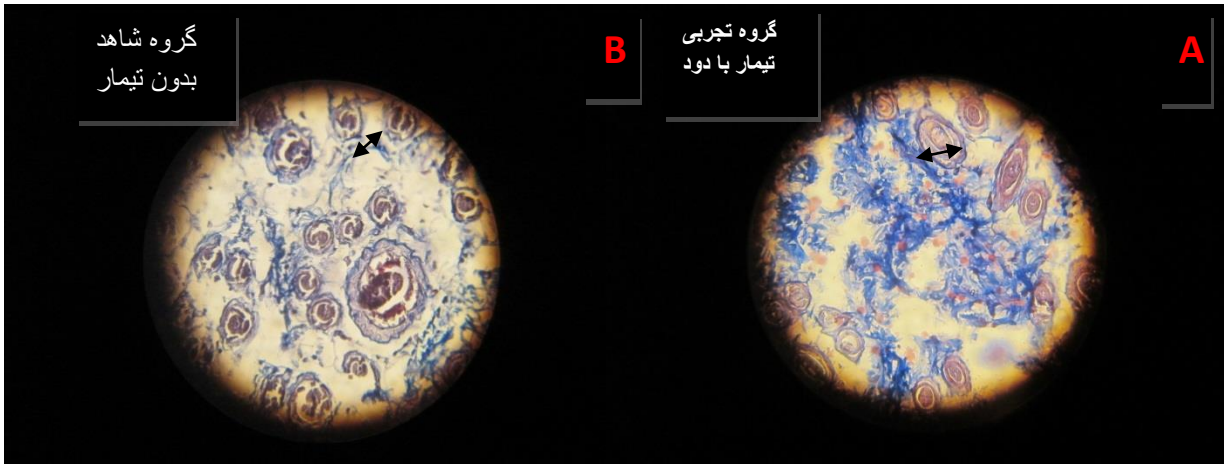

شکل ۵- فتومیکروگراف پوست جهت مقایسهٔ قطر فولیکول مو با رنگ‌آمیزی تری‌کروم‌ماسون A :گروه تجربی تیمار شده با دود برگ B: گروه کنترل در شکل‌ها ملاحظه می‌شود قطر فولیکول‌های مو در گروه تجربی نسبت به گروه کنترل افزایش دارد ولی معنادار نمی‌باشد. بزرگنمایی ×۴۰۰.

Fig. 5. Photomicrograph of skin for compairing diameter of hair folicle in trichrome mission staining.A: experimental group treated with the smoke of *V.speciocum* leaves with the smoke of *V.speciocum* leaves (1-diameter of follicle, 2-follicle hair). B: group (the diameter of the hair follicle) was observed in the figure. The diameter of the hair follicles in the experimental group compared with the control group did not have any significant difference.



شکل ۶- مقایسهٔ تعداد عروق خونی در گروه‌های کنترل، شم و تجربی تیمار شده با دود برگ‌های گل ماهور و رنگ‌آمیزی تری‌کروم. در گروه تجربی تیمارشده با دودبرگ نسبت به گروه‌های شم و کنترل تعداد عروق خونی کاهش نشان می‌دهد، ولی از لحاظ آماری این تغییرات معنادار نیست.

Exp: گروه تیمار شده با دود برگ، Sham: گروه تیمار شده با دودکاه، Control: گروه کنترل و بدون هیچ نوع تیمار.

Fig. 6. Comparing the number of blood vessels in the control group, sham and experimental groups with trichrome mission staining. The experimental group which treated with the smoke of *V.speciocum* leaves showed decrease compared with control groups but this different was not significant.

[Downloaded from isharat.khu.ac.ir on 2026-10-29]
[DOR: 20.1001.1.24236330.1394.2.1.4.1]
[DOI: 10.21859/acadpub.nbr.2.1.25]



شکل ۷- مقایسهٔ میزان OD (در ۵۵۸ نانومتر) اسیدآمینهٔ هیدروکسی‌پرولین. در نمونه‌های تجربی تیمارشده با دود حاصل از سوزاندن برگ‌های یک‌سالهٔ گیاه گل ماهور. میزان OD اسیدآمینهٔ هیدروکسی‌پرولین بدست‌آمده نسبت به گروه‌های شم وکنترل در محاسبات آماری با ($p<0.01^{**}$)افزایش زیادی نشان می‌دهد.
Exp: گروه تیمار شده با دود برگ، Sham: گروه تیمارشده با دودکاه، Control: گروه کنترل و بدون هیچ نوع تیمار.

Fig. 7. Comparing Hydroxyproline (OD) in experimental group which treated with smoke of *V.speciocum* leaves showed significant increase compared with control and sham groups ($^{**}p$ <0.01).

بحث

نظر به استفاده از گیاه گل‌ماهور از سال‌ها قبل در درمان بیماری‌های متنوع در نقاط مختلف دنیا هدف از این مطالعه، بررسی اثرات ترمیمی آن به شکل دودکردهٔ برگ‌های یک-سالهٔ‌گیاه گونهٔ *V.speciocum* بود. بررسی‌های مختلفی به‌وسیلهٔ محققان دربارهٔ روند ترمیم زخم تحت تأثیر مواد متنوع انجام گرفته که فاکتورهایی همانند میزان قطر اپیدرم پوست (Tavakoli *et al.*, 2004; Tavakoli *et al.*, 2006; Zareeyan *et al.*, 2007; Changizi *et al.*, 2010; Zehlia *et al.*, 2010; Abdollahzade *et al.*, 2010)، تعداد سلول‌های گلبول‌سفید (Zareeyan *et al.*, 2007; Yaghmayei *et al.*, 2009; Changizi *et al.*, 2010)، تعداد رگ‌های خونی و میزان رگ‌زایی (Tavakoli *et al.*, 2004; Zareeyan *et al.*, 2007; Fard *et al.*, 2009; Yaghmayei *et al.*, 2009; Abdollahzade *et al.*, 2010)، تراکم فیبرهای کلاژن (Zareeyan *et al.*, 2007; Fard *et al.*, 2009; Abdollahzade *et al.*, 2010; Changizi *et al.*, 2010)، تعداد سلول‌های فیبروبلاست (Tavakoli *et al.*, 2006; Fard *et al.*, 2009; Yaghmayei *et al.*, 2009; Abdollahzade *et al.*, 2010)، تعداد و قطر فولیکول‌های مو (Heidarie *et al.*, 2009) را تحت مطالعه قرار داده‌اند تابدین وسیله میزان روند بهبود زخم را ازلحاظ هیستولوژیکی تأیید کنند.

در این بررسی نیز این عوامل تحت مطالعه قرار گرفته تا روند بهبود و تأثیر این روش در ترمیم زخم مشخص شود. مطالعات قبلی نشان داده‌اند که دود مواد مختلف حاوی ترکیبات متعددی است، برای مثال دود ناشی از سوزاندن خاک اره بیش‌از ۲۰۰ جزء دارد که شامل اسیدفرمیک، اسیداستیک، اسیدبوتیریک، اسیدکاپریلیک، اسیدانیلیک، اسیدسیرنیژیک، دی‌متوکسی‌فنول، گلایوکسال، فوروفورال، متانول، اتانول، اکتانول، استالدهید، دی‌استیل‌استون و۳و۴ بنزوبرین می‌باشد. بسیاری از ترکیبات دود مانند: فرمالدئید، استالدئید، متانول و بعضی از ترکیبات آروماتیک مانند: فنل‌ها، گایاکل،کروزول خاصیت باکتریسیدال و باکتریواستاتیک دارند. بیشترین فعالیت باکتریسیدی مربوط به جزء فرمالدئید آن است. درواقع هریک از ترکیبات پیش‌گفته به‌تنهایی موثرند ولی مطالعات نشان داده‌اند که تأثیر مجموعهٔ ترکیبات موجود در دود از هرکدام به‌تنهایی بیشتر است (Tavakoli *et al.*, 2007). وجود ترکیبات گوناگون در دود مواد مختلف که آثار متعددی نیز دارند توجیه‌کنندهٔ علت استفاده از دود برگ گل‌ماهور برای بررسی آثار ترمیمی آن در

[Downloaded from isharat.khu.ac.ir on 2026-10-29]
[DOR: 20.1001.1.24236330.1394.2.1.4.1]
[DOI: 10.21859/acadpub.nbr.2.1.25]

تحقیق حاضر بود. به‌علاوه سابقهٔ استفاده از دود برگ گیاه مذکور در مناطقی از ایران در درمان‌های ترمیمی سابقه دارد. عبدالله‌زاده و همکاران در سال ۲۰۱۰ طی مطالعات قبلی دربارهٔ گیاه گل‌ماهور معلوم کردند که این گیاه دارای ترکیبات هشت-گانه شامل ورباسکوزید (Verbascosid)، ساپونین‌ها (Saponins)، اکوبین (Aucubin)، کاتالپول (Catalpol)، فلاونوئیدها (Flavonoids)، استروئیدها (Steroids) وایریدوئیدگلیکوزید و آلکالوئیدها است (Abdollahzade *et al.*, 2010; Nabiuni *et al.*, 2011). آن‌ها ثابت کردند یکی از ترکیبات هشت گانهٔ گیاه گل‌ماهور گلیکوزیدفنیل‌اتانوئید است که علاوه‌بر خواص آنتی‌اکسیدانت و خاصیت ضدالتهابی و سیتوتوکسیکی و غیره دارای خاصیت ضددرد (آنالژزی) هم هست (Abdollahzade *et al.*, 2010). احتمالاً برخی از این ترکیبات می‌توانند در هنگام سوختن آزاد شوند که مشاهدات عینی در این تحقیق اثرات آرام‌بخشی و مسکن دود را در حیوانات نشان داد و این خود می‌تواند یکی از دلایل استفادهٔ سنتی از دود این گیاه برای درمان زخم یا احتمالاً جهت کاهش درد باشد.

توکلی در سال ۲۰۰۴ و چنگیزی در سال ۲۰۱۰ هنگام مطالعهٔ اثرات ترمیمی اشعهٔ مادون قرمز (IR) و نورآبی هالوژنه گزارش کردند، افزایش خون‌رسانی و اکسیژن‌رسانی به محل زخم از-طریق گشادشدن عروق باعث تأثیر بر ظرفیت عملی فیبروبلاست‌ها می‌شود و افزایش سنتز فیبرهای کلاژن صورت می‌گیرد و نهایتاً تسریع در ترمیم زخم و افزایش سرعت میزان اپی‌تلیزاسیون انجام می‌شود. همچنین استفاده از نورآبی هالوژنه باعث گرم‌شدن محل زخم می‌شود، بنابراین سازوکار احتمالی برای تسریع بهبود زخم ازطریق نورآبی هالوژنه افزایش خون-رسانی در اثر اتساع عروق و تاثیر بر ظرفیت عملی فیبروبلاست است. به‌علاوه نورآبی هالوژنه سنتز کلاژن را افزایش می‌دهد. البته همان‌طور که گفته‌شد تابش نورآبی باعث افزایش دمای محل زخم می‌شود و درنتیجه جریان خون موضعی افزایش می-یابد. افزایش خون‌رسانی به‌خصوص در درمان زخم های سطحی و عفونت‌های پوستی موثر است چون افزایش گردش خون سبب افزایش تعداد گلبول‌های سفید و کمک به نابودی باکتری‌ها می‌شود (Tavakoli *et al.*, 2004; Heidarie *et al.*, 2009; Changizi *et al.*, 2010). باتوجه به اهمیت موضوع تولید کلاژن که ازطریق سلول‌های فیبروبلاست در فاز تکثیر تولید شده و یکی از مواد داربست لازم جهت ترمیم را فراهم می‌کند (Jimenz & Riguere, 1994; Zehila *et al.*, 2010; Nabiuni *et al.*, 2011)، یکی از اهداف این بررسی نیز مطالعهٔ میزان تراکم رشته‌های کلاژن تولیدشده توسط سلول-های فیبروبلاست در محل زخم و سپس اندازه‌گیری OD هیدروکسی‌پرولین (یکی از اسیدهای آمینه ساختار کلاژن) و نیز تأثیر دود برگ گیاه مذکور در پوست موش بالغ آسیب دیده بود تا تأثیر یا عدم تأثیر دود حاصل از سوزاندن برگ‌های یک-سالهٔ گیاه گل‌ماهور در روند ترمیم بررسی و اثبات شود. ازاین‌رو نمونه‌ها علاوه بر رنگ آمیزی هماتوکسیلین و ائوزین با روش رنگ‌آمیزی اختصاصی تری‌کروم‌ماسون و وان‌گیسون رنگ‌آمیزی گردیدند که در رنگ‌آمیزی وان گیسون رشته‌های کلاژن به رنگ قرمز، زمینه نمونه‌ها زرد و هسته‌ها سیاه و عضله و اپی‌تلیوم زردرنگ شده ولی در رنگ‌آمیزی تری‌کروم ماسون کلاژن آبی، هسته‌ها سیاه و عضله و اپی‌تلیوم آبی کم‌رنگ شد. رنگ‌آمیزی‌های متفاوت جهت مطالعهٔ دقیق‌تر خصوصاً در مورد کلاژن بود. مطالعهٔ نمونه‌های بافتی نشان داد که میزان کلاژن افزایش داشت، ولی افزایش مشاهده شده در حد معنادار نبود. در سنجش‌های صورت گرفته میزان OD اسیدآمینهٔ هیدروکسی-پرولین در گروه‌های تجربی نسبت به شم و کنترل، افزایش معنادار بود. از مجموع بررسی‌های میزان اسیدآمینهٔ هیدروکسی-پرولین و ضخامت کلاژن (با وجودی که افزایش معنادار نبود)، می‌توان چنین استنتاج کرد که احتمال دارد دود با گرم‌کردن موضعی محل زخم همانند استفاده از اشعهٔ مادون قرمز (IR) ویا نورآبی هالوژنه، باعث گرم‌شدن موضعی محل ترمیم زخم و باعث گشادی موضعی عروق و افزایش جریان خون در محل می‌شود که دراین‌صورت سبب افزایش تأثیر بر ظرفیت عملی فیبروبلاست‌ها شده و میزان تولید کلاژن را تا حدی می‌افزاید. همین عامل در حد مولکولی باعث بالارفتن OD اسید آمینهٔ هیدروکسی‌پرولین می‌شود ولی ضخامت کلاژن در حد معنا-داری زیاد نمی‌شود، ازاین‌رو برطبق این مطالعات احتمالاً در

[Downloaded from isharat.khu.ac.ir on 2026-10-29]
[DOR: 20.1001.1.24236330.1394.2.1.4.1]
[DOI: 10.21859/acadpub.nbr.2.1.25]

مرحلهٔ تکثیر ترمیم زخم اندکی افزایش نشان داده است ولی فاکتورهای موثر دیگر در ترمیم زخم تغییری نکردند.

دربارهٔ استفاده از عصارهٔ قارچ کامبوجا در ترمیم زخم پوست آسیب‌دیده، افزایش قطر فولیکول‌های مو به دلیل وجود ویتامین-های گروه B موجود در محلول آبی کامبوجا، به‌ویژه ویتامین-های گروه B_{12} و اسیدفولیک می‌باشد (Heidarie *et al.*, 2009). وجود یک استرول غالب در گیاهان تیرهٔ کاکتوسیان که فعال‌کنندهٔ رگ‌زایی است باعث تسریع روند ترمیم زخم‌های پوستی در موش صحرایی می‌شود (Norris *et al.*, 1982; Salt *et al.*, 1987; Brown *et al.*, 1992; Lee *et al.*, 1998; Pesin *et al.*, 2010). افزایش رگ‌زایی به‌دنبال افزایش بیان فاکتور VEGF و بالارفتن میزان اپی‌تلیالی‌شدن پوست هنگام استفاده از عصارهٔ برخی از گیاهان تیرهٔ گل میمونیان (Scrophulariaceae) مشاهده می‌شود (Grinnell *et al.*,1981; Lau *et al.*, 2009). ولی در مطالعهٔ حاضر که ازطریق دود برگ گل‌ماهور انجام شد در فاکتورهای قطر اپیتلیزاسیون و اپی‌تلیالی‌شدن پوست و تعداد عروق خونی در گروه‌های تجربی این مقادیر و فاکتورها افزایش نشان ندادند که دلیل عدم تأثیر دود بر روند ترمیم است.

در جریان ترمیم زخم، فاکتورهایی همانند اپی‌تلیالی‌شدن پوست و افزایش ضخامت اپیدرم و رگ‌زایی و شکل‌گیری خوب مویرگی جهت تسریع در روند خون‌رسانی به محل مزبور همراه بیان فاکتور VEGF افزایش می‌یابد و باتوجه به نتایج این تحقیق، می توان چنین حدس زد که با سوزاندن برگ‌های گیاه ورباسکوم ترکیبات فعال آن از بین می‌رود و ترکیباتی که در-حالت عادی از عصارهٔ آن در برخی گونه‌های این گیاه اثر ترمیمی دارد، به این شکل دودکرده از بین می‌روند و در مواردی مثل سرگین که با دودشدن ترکیبات موثرهٔ ضدمیکروبی آن آزاد شده و اثرات خود را نشان می‌دهد (Parvin *et al.*, 2010). این ماده نمی‌تواند تأثیر زیادی بدین‌شکل از خود نشان دهد و همان‌طور که قبلاً ذکر شد، اگر اندک اثر ترمیمی در-حالت دودکردهٔ گیاه مشاهده می‌گردد به دلیل گرم‌شدن موضعی محل ترمیم و افزایش خون‌رسانی در اثر گرمای دود است و شاید استفاده از دود آن به شکل سنتی در مناطقی از ایران در درمان زخم‌ها به دلیل وجود اثرات آرام‌بخشی است و بهرحال مطالعات دقیق‌تر در این خصوص به تکرار بیشتری نیاز دارد.

نتیجه‌گیری

با توجه به مجموعهٔ ترکیبات موثر و گوناگون در گونهٔ گیاهی ورباسکوم همانند ورباسکوزید (Verbascosid)، اکوبین (Aucubin)، کاتالپول (Catalpol)، فلاونوئیدها (Flavonoids)، استروئیدها (Steroids) و ایریدوئیدگلیکوزید و آلکالوئیدها و غیره که معمولاً تأثیر ضدالتهابی و ضددردی دارند دارای عملکرد ترمیم زخم ثابت‌شده‌ای در آزمایش‌های گوناگون هستند و با عنایت به متغیربودن این ترکیبات در گونه‌های متنوع این گیاه که در تحقیق حاضر گونهٔ *V. speciocum* منطقهٔ بوئین‌زهرا انتخاب شده بود، پیش‌بینی می-شد که دود برگ‌های یک‌سالهٔ گیاه مزبور مشابه برخی گونه‌های این گیاه، چنین اثرات ترمیمی از خود نشان دهد و باعث تسریع ترمیم و بسته شدن زخم گردد ولی دود برگ های این گیاه در مواردی باعث افزایش ضخامت کلاژن شده بود که البته در این مورد افزایش بی‌معنی بود و میزان OD اسیدآمینهٔ هیدروکسی-پرولین دارای افزایش معناداری بود. می توان چنین استنباط نمود که هرچند دود برگ‌های فوق باعث افزایش سرعت ترمیم نمی-شود، در مرحلهٔ تکثیر از مراحل ترمیم زخم احتمالاً باعث اندک افزایش میزان کلاژن می‌شود، بنابراین شاید مطالعات دقیق‌تری درباب ترمیم زخم لازم باشد.

تشکر و قدردانی

بدین‌وسیله از زحمات استادان گرامی خانم دکتر عادله دیوسالار و آقای دکتر کاظم پریور و همچنین از کمک‌های آقای امیر باقری و خانم آذر شیخ‌الاسلامی در مرکز تکثیر و پرورش حیوانات آزمایشگاهی دانشگاه خوارزمی تقدیر و تشکر به‌عمل می‌آوریم.

[Downloaded from isharat.khu.ac.ir on 2026-10-29]
[DOR: 20.1001.1.24236330.1394.2.1.4.1]
[DOI: 10.21859/acadpub.nbr.2.1.25]

[Downloaded from isharat.khu.ac.ir on 2026-10-29]

[DOR: 20.1001.1.24236330.1394.2.1.4.1]

[DOI: 10.21859/acadpub.nbr.2.1.25]

References

AbdollahzadeIpek, **S.**, **Irem**, **T.**, **EsraKupeli**, **A.** and **Hikmet**, **K.** 2010. An ethno pharmaclogical study on *Verbascum* species: from conventional wound healing use to scientific verification. – J. of Ethnopharmacoloy 16: 56-70.

Bozkurt, **T.E.**, **Kahraman**, **C.**, **Tatli**, **I.I.** and **Erdemlisahin**, **I.** 2007. Free radical scavenging activity on *Verbascum latisepalum* extract. – J. of Bihat Kusadasi Turkey 45:26-29.

Brown, **L.F.**, **Yeo**, **K.T.**, **Senger**, **D.R.**, **Dvorak**, **H.F.** and **Vande Water**, **L.** 1992. Expression of vascular permeability factor (vascular endothelial growth factor) by epidermal keratinocytes during wound healing. – J. Exp. Med. 176: 1375-1379.

Changizi, **V.**, **Nilforoush-Zadeh**, **M.A.**, **Kakanezhadian**, **P.** and **Mardani**, **H.** 2010. Histological study of open wound healing with a light cure instrument. – Iranian Journal of Medical Physics 3:9-14.

Fard, **A.**, **Zarifkar**, **A.** and **Dehghan**, **G.A.** 2009. Effects of systemic administration of estradiol on the process of wound healing in excisional wound of diabetic rats. – Urmia Medical Journal 20: 26-33.

Grinnell, **F.**, **Billingham**, **R.** and **Burgess**, **L.** 1981. Distribution of fibronectin during wound healing *in vivo*. – J. Invest. Dermatol. 76: 181-189.

Hanrahan, **C.** 2005. The Gale encyclopedia of alternative Medicine. – J. Frey Mullein 3: 345-349.

Heidari, **S.H.**, **Parivar**, **K.** and **Yaghmai**, **P.** 2009. In vitro study on the effect of Kombucha on the injured skin of adult mice NMRI strain. – J. North Azad University Developmental Biology 3: 1-6.

Houcair, **M.M.** and **Phillips**, **T.G.** 1997. What is new inclinical research in wound healing? – Clin. Dermatol. 15: 45-54.

Jimenez, **C.** and **Riguere**, **R.** 1994. Phenylethanoidglaycosides in plants structure and biological activting. – Natural Product Reports 11: 591-606.

Kurmari, **M.**, **Ambekar**, **M.**, **Babu**, **S.** and **Kumar**, **N.** 2010. Wound healing activity of aqueous extract of *Crotalaria verrucosa* in wistar albino rats. – Asian Pasific Journal of Tropical Medicine 3: 783-787.

Kupeli, **E.**, **Tatli**, **I.I.**, **Akdemir**, **Z.S.** and **Yesilada**, **E.** 2007. Biossay-guided isolation of anti-inflammatory & anti nociceptiv eglyco terpenoids from the flower of *Verbascum lasianthum* Boiss. ex Bentham. – J. of Ethnopharmacology 110: 444-450.

Lau, **T.W.**, **Lam**, **F.F.Y.**, **Lau**, **K.M.** and **Chan**, **Y.W.** 2009. Pharmacological investigation on the wound healing effect of *Radix Rahmanniae* in an animal model of diabetic foot ulcer. — J. of Ethnopharmacology 123: 155-162.

Lee, **M.J.**, **Lee**, **O.H.**, **Yoon**, **S.H.**, **Lee**, **S.K.**, **Chung**, **M.H.**, **Park**, **Y.I.**, **Sung**, **C.K.**, **Choi**, **J.S.** and **Kim**, **K.W.** 1998. *In vitro* angiogenic activity of *Aloe vera*on calf pulmonary artery endothelial (CPAE) cells. – Archives of Pharmacological Research 21:260-265.

Mirhaidar, H. 2005. Plant Sciences. – Nashre Farhange Eslami. 418-423 pp.

Nabiuni, **M.**, **Oryan**, **S.H.**, **Ayyobipour**, **M.**, **Bagheri**, **M.** 2011. Histochemical study of *Verbascumspeciocum* extract's effects on the wound healing in rats. – J. of Cell & Tissue 2: 67-75.

Norris, **D.A.**, **Clark**, **R.A.F.**, **Swigart**, **L.M.**, **Huff**, **J.C.**, **Weston**, **W.L.** and **Howell**, **S.E.** 1982. Fibronectin fragments are chemotactic for human peripheral blood monocytes. – J. Immunol. 129:16-1618.

Parvin, **N.**, **Validi, M.**, **Banitalebi**, **M.**, **Mobini**, **G.H.**, **Ashrafi**, **K.**, **Farrkhi**, **E.**, **Rafieyan**, **M.**, **Akbari**, **N.**, **Safdari**, **F.** and **Rafie**, **L.** 2010. Effect of medicinal smoking on some Nosocomial infection factor. – J. of Shahrekord University of Medical Sciences 12: 76-83.

Pesin Suntar, **I.**, **Kupeli Akkol**, **E.**, **Yilmazer**, **D.** and **Baykal**, **T.** 2010. Investigations on the *in vivo* wound healding potential of *Hypericumper foratum*. – J. of Ethnopharmalolagy 12: 468-477.

Reddy, **S.J.**, **Rao**, **R.P.** and **Reddy**, **S.M.** 2002. Wound healing effects of Heliotropicum, *Plumbago zeylanicum* and *Acalypha indica* in rats. – Journal of Ethnopharmacology 79: 249-251.

Ruggeri, **Z.M.** 2002. Platelets in atherothrombosis. – Nat. Med. 8: 1227-1234.

Salt, **T.A.**, **Tocker**, **J.A.** and **Adler**, **J.H.** 1987. Dominance of 5-sterols in eight species of the Cactaceae. – Phytochemistry 26: 731-733.

Singh, **M.**, **Govindarajan**, **R.**, **Nath**, **V.**, **Rawat**, **S.K.A.** and **Mehrotra**, **S.** 2006. Antimicrobial wound healing and antioxidant activity of *Plagiochasma appendiculatum* lehm et lind. – Journal of Ethnopharmacology 79: 249-251.

Tavakoli, **R.**, **Najafi Pour**, **H.**, **Hadian**, **M.R.**, **Aliyaei**, **G.H.**, **Nabipour**, **F.** and **Talebian**, **S.** 2004. Comparison of the effect of infrared (IR) and Phenytoin cream on skin wound healing in rat. – J. of Babol University of Medical Sciences 2: 7-11.

Tavakoli, **R.**, **Nabipour**, **F.** and **Najafipour**, **H.** 2006. Effect of Betadine on wound healing in rat. – J. of Babol University of Medical Sciences 3: 7-12.

Yaghmayei, **P.**, **Moshrefjavadi**, **F.**, **Nilforooshzade**, **M.A.** and **Mardani**, **H.** 2009. The effect of 2% alcohol green tea extract on healing process of open wound in male mice. – J. of Isfahan Medical School 96**:** 324-335.

Zareeyan, **P.**, **Zahiry**, **S.H.**, **Ketabchy**, **F.** and **Rozmeh**, **S.H.** 2007. Effects of gazangebin ointment on wound healing in rabbits. – J. of Mazandaran University of Medical Sciences 57: 1-8.

Zehila, **A.**, **Cigdem**, **K.**, **Irem**, **T.**, **EsraKupeli**, **A.** and **Ipek**, **S.** 2010. Bioassay-guided isolation of anti-inflammatory, antinociceptive and wound healer glycosides from the flowers of *Verbascum Mucronatum*. – J. of Ethnopharmacology 136: 436-443.

Nabiuni, M., Oryan. S.H., Ayobipour, M. and Ramezani, T. 2015. Histological effects of the smoke of *Verbascum speciocum* leaves on the healing of rats wounds. – Nova Biologica Reperta 2: 25-35.

نبیونی، م.، عریان، ش.، ایوبی پور، م. و رمضانی، ط. ۱۳۹۴. بررسی بافتی اثر دود حاصل از سوزاندن برگ‌های گیاه گل ماهور (*Verbascum speciocum*) در ترمیم زخم موش صحرایی نر. – یافته‌های نوین در علوم زیستی ۲: ۳۵-۲۵.

[Downloaded from isharat.khu.ac.ir on 2026-10-29]

[DOR: 20.1001.1.24236330.1394.2.1.4.1]

[DOI: 10.21859/acadpub.nbr.2.1.25]

[DOI: 10.21859/acadpub.nbr.2.1.25] [DOR: 20.1001.1.24236330.1394.2.1.4.1] [Downloaded from isharat.khu.ac.ir on 2026-10-29]