اثر عصارهٔ بیضهٔ گوسفند در رشد فولیکول‌های مو و ترمیم زخم پوست موش صحرایی نر نژاد ویستار

نسترن سهرابی فر[۱]، جواد بهارآرا[۱*]، ناصر مهدوی شهری[۲]، سعیده ظفر بالا نژاد[۱]، الهه امینی[۳]

دریافت: ۱۳۹۴/۰۹/۲۸ / پذیرش: ۱۳۹۵/۰۳/۲۳

[۱]گروه زیست‌شناسی سلولی تکوینی جانوری،دانشکده علوم، دانشگاه آزاد اسلامی واحد مشهد، مشهد
[۲]گروه زیست‌شناسی، دانشگاه فردوسی، مشهد
[۳]گروه زیست‌شناسی تکوین جانوری، دانشکده علوم زیستی، دانشگاه خوارزمی، تهران
[*]مسئول مکاتبات: baharara@mshdiau.ac.ir

چکیده. ازآنجاکه اندروژن‌ها در رشد فولیکول مو و ترمیم زخم اهمیت دارند، در این تحقیق اثر عصارهٔ بیضهٔ گوسفند بر رشد فولیکول مو و ترمیم زخم پوست موش صحرایی نر نژاد ویستار بررسی شد. در این مطالعهٔ تجربی آزمایشگاهی موش‌ها به ۷ گروه شاهد (کنترل منفی)، شاهد آزمایشگاهی (تیمار با سرم فیزیولوژیک)، گروه تجربی۱ (تیمار با عصارهٔ بیضهٔ گوسفند۱۰۰ درصد)، گروه تجربی ۲ (عصاره ۷۵ درصد)، گروه تجربی ۳ (عصاره ۵۰ درصد)، شاهد مثبت ۱ (تیمار با عسل) جهت بررسی روند ترمیم زخم پوست و شاهد مثبت ۲ (تیمار با ماینوکسیدیل) جهت بررسی ظهور فولیکول مو تقسیم شدند. سپس موش‌ها کشته شدند و از زخم نمونه‌برداری شد و در فرمالین۱۰ درصد تثبیت شد و طی مراحل آماده‌سازی درقالب پارافینی قرار داده شد. سپس توسط میکروتوم برش‌های سریالی با ضخامت ۶ میکرون تهیه شد و رنگ‌آمیزی هماتوکسیلین و ائوزین انجام گرفت. پارامترهای ضخامت اپیدرم، تعداد فیبروبلاست‌ها، سلول‌های بازال، التهابی، جوانه‌های عروقی و فولیکول مو بررسی و داده‌های آماری با آزمون ANOVA و آزمون توکی در سطح $p<۰/۰۵$ تحلیل شدند. در گروه تجربی ۱ و ۲، تشکیل مجدد اپی‌تلیوم، رگ-زایی، تعداد سلول‌های بازال، فیبروبلاست‌ها و فولیکول‌ها افزایش معنی‌داری نسبت به گروه شاهد نشان داد ($p<۰/۰۵$). نتایج این پژوهش مبین آن است که عصارهٔ بیضهٔ گوسفند باعث بهبود و تسریع در روند ترمیم زخم پوستی و رشد فولیکول مو در موش صحرایی می‌شود و می‌تواند به منزلهٔ منبع غنی از اندروژن‌ها و فاکتورهای رشد پیشنهاد مناسب در مطالعات ترمیمی بالینی باشد.

واژه‌های کلیدی. گناد نر، ماینوکسیدیل، اندروژن، التیام، فیبروبلاست

The impact of sheep testis extract on hair follicle growth and skin healing of Wistar rats

Nastaran Sohrabifar[1], Javad Baharara[1*], Naser Mahdavi Shahri[2], Saeede Zafar Balanejad[1], Elaheh Amini[3]

Received: 18/12/2015 / Accepted: 12/06/2016

[1]Department of Animal Development Biology, Faculty of Science, Islamic Azad University, Mashhad, Iran
[2]Department of Biology, Ferdowsi University, Mashhad, Iran
[3]Department of Animal Biology, Faculty of Biological Sciences, Kharazmi University, Tehran, Iran
[*]Correspondent author: baharara@mshdiau.ac.ir

Abstract. Androgens have been proved to have positive effect on hair follicle growth and wound healing; therefore this study was aimed mainly to evaluate the impact of sheep testis extract on the improvement and growth of hair follicle as well as recovery of injuries on the skin of Wistar rats. In this experimental study, rats were randomly divided into 7 groups: control (negative control), sham (treatment with physiologic serum), experimental group 1 (treatment with 100% sheep testis extract), experimental group 2 (treatment with 75% extract), experimental group 3 (treatment with 50% extract), positive control 1 (treatment with honey for evaluation of wound healing) and positive control 2 (treatment with Minoxidil for evaluation of hair follicle growth). Then, rats were killed and the removed approximate wound skin was fixed in 10% formalin, kept in paraffin block. In addition, the serial sections with 6 µm thickness were prepared and hematoxylin eosin staining was performed. Then, epidermal thickness, the number of fibroblast, basal cells, inflammatory cells, vessel bud and hair follicle were assessed. Statistical analysis was performed by one way ANOVA, Tukey test at $p>0.05$. The results showed that the wound healing process, the hair follicle formation, the re-epithelialization, the angiogenesis, the number of basal cell, fibroblasts, and the number of follicles were significantly improved in the experimental groups 1 and 2 (in comparison with control group ($p>0.05$). Results of this study demonstrated that the sheep testis extract induced improvement in regeneration process, wound healing and hair follicle growth in rats, which can be suggested as a suitable candidate for clinical wound healing studies due to its richness of androgen and growth factors.

Keywords. male gonad, minoxidil, androgen, healing, fibroblast

[Downloaded from isharat.khu.ac.ir on 2026-10-28]
[DOR: 20.1001.1.24236330.1395.3.1.3.7]
[DOI: 10.21859/acadpub.nbr.3.1.24]

[Downloaded from isharat.khu.ac.ir on 2026-10-28]

[DOR: 20.1001.1.24236330.1395.3.1.3.7]

[DOI: 10.21859/acadpub.nbr.3.1.24]

مقدمه

مو از نظر حفاظتی عملکردهای بیولوژیکی متفاوتی دارد به‌نحوی‌که بیماران مبتلا به ریزش مو یا رشد بیش‌از حد مو در مناطق مختلف از این اختلال رنج می‌برند (Jaks *et al.*, 2010). بنابراین، تقاضا برای استفاده از داروهایی که بر ظاهر افراد تأثیرگذار باشد، موجب درآمدزایی هنگفتی شده و موفقیت در آن نیازمند افزایش دامنهٔ اطلاعات در زمینهٔ آسیب‌شناسی مو است (Léguillier *et al.*, 2015). در ایجاد اختلالات مربوط به رشد مو عوامل متعددی دخالت دارند که از مهم‌ترین آنها می‌توان به تغذیهٔ نامناسب، فاکتورهای شیمیایی و عدم تعادل هورمون‌ها اشاره کرد. دربارهٔ نقش هورمون‌ها در اختلالات رشد و نمو مو می‌توان تأکید بیشتری بر اندروژن‌ها داشت، زیرا اندروژن‌ها در طب بالینی شاخص مهم سیستمیک کنترل دارویی در رشد مو به‌شمار می‌روند (Sarabahi, 2012). هورمون‌های جنسی نظیر استروژن و تستوسترون به‌سبب وجود گیرنده‌های استروژنی و آندروژنی در سلول‌های فولیکولی قادر به ترمیم سلول‌های بنیادی در فولیکول مو هستند (Conrad, 2008).

روند ترمیم زخم که محققان پزشکی و فیزیولوژی به آن توجه ویژه دارند، فرایند پیچیده و فعال ترمیم بافتی است که در آن بسیاری از وقایع سلولی و مولکولی شامل سه فاز: التهاب، تشکیل بافت و بازآرایی بافت که با یکدیگر هم‌پوشانی زمانی دارند (Bates *et al.*, 2005).

گام اول در بهبود زخم، ترمیم و جلوگیری از برهم‌خوردن تعادل مایعات بدن برای محدودکردن هجوم پاتوژن‌ها است (Pazyar *et al.*, 2014). ایجاد زخم در جوندگان باعث راه‌اندازی پاسخ ایمنی سریعی می‌شود که سلول‌های بسیاری در این واکنش فعال هستند (Shirzad *et al.*, 2010). تحقیقات بسیار گسترده‌ای دربارهٔ درمان زخم انجام شده است و روش‌های مختلفی برای درمان زخم پوستی پیشنهاد شده است تا به‌کمک آن بتوان به تسریع بهبود زخم، جلوگیری از عفونت، کاهش بافت اسکار و جلوگیری از ناتوانی بیمار دست یافت (Chen & Chuong, 2012). در هنگام کهولت سن، به‌دلیل کاهش ترشح اندروژن‌ها روند ترمیم زخم به‌کندی صورت می‌گیرد که این امر مبین این مطلب است که بین کهولت سن، ترمیم زخم و ترشح اندروژن‌ها ارتباط مستقیمی وجود دارد (Ashcroft, 2004).

امروزه در پزشکی مدرن توجه زیادی به استفاده از روش‌های درمانی با مواد طبیعی و بیولوژیک شده است و در این راستا شناسایی ترکیبات دارای کمترین اثر جانبی، حائز اهمیت است (Golshan *et al.*, 2016).

عصارهٔ بیضه دارای مقادیر زیادی پتاسیم، تستوسترون، ترکیبات انرژی‌زا، فسفریل کولین، اسیدسیتریک، اسیداسکوربیک و پروستاگلاندین‌ها است. تستوسترون به‌منزلهٔ مهم‌ترین ترکیب موجود در بیضهٔ در رشد و تکوین عضلات و ماتریکس استخوان‌ها، ساخت اولیهٔ بافت‌ها، بازسازی سلول‌های عصبی و ضخامت پوست بدن نقش دارد (Ashcroft & Mills, 2002). با توجه به وجود ترکیبات اندروژنی در بافت بیضه در پژوهش حاضر اثر عصارهٔ بیضهٔ گوسفند بر ترمیم زخم پوستی و رشد فولیکول مو در موش صحرایی بالغ نر نژاد ویستار بررسی شده است.

مواد و روش‌ها

این پژوهش تجربی آزمایشگاهی در سال ۱۳۹۳ در مرکز تحقیقات بیولوژی کاربردی تکوین جانوری دانشگاه آزاد واحد مشهد انجام شد.

روش تهیهٔ عصارهٔ بیضهٔ گوسفند

دو عدد بیضهٔ گوسفند با وزن ۱۵۰-۱۰۰گرم با تأیید بهداشتی از کشتارگاه مشهد تهیه شد. پس‌از شست‌وشوی بیضه‌ها، این اندام قطعه‌قطعه شد و با رعایت ویژگی‌های استریل فیلتر و درنهایت با ۳۰۰۰ دور در ۵ دقیقه سانتریفیوژ (Sigma, USA) شد. سپس بخش رویی محلول به‌عنوان عصارهٔ تام بیضه در دمای ۴ درجه نگه‌داری و در ادامه، جهت استفاده با سرم فیزیولوژیک رقیق شد (Eisenegger *et al.*, 2013).

تیمار حیوانات. در اجرای این پژوهش از موش صحرایی نژاد ویستار استفاده شد. ۵۶ سر موش صحرایی نژاد ویستار جنس نر جوان با سن ۶ تا ۸ هفته در محدودهٔ وزنی ۳۰۰ ± ۲۵۰ گرم از مؤسسه سرم‌سازی رازی مشهد تهیه و به‌مدت یک‌هفته قبل‌از شروع آزمایش‌ها در دمای مطلوب، با رژیم غذایی متداول، چرخهٔ ۱۲ ساعت روشنایی و ۱۲ ساعت تاریکی در اتاق

حیوانات در قفس‌های شفاف و موقعیت استاندارد نگه‌داری شدند. غذای به‌صورت حبه‌های آماده در اختیار آنها قرار داده شد و آب لازم از آب لوله‌کشی شهر تأمین شد. موش‌ها درگروه‌های شاهد (کنترل منفی یا بدون تیمار)، شاهد آزمایشگاهی (تیمار با سرم فیزیولوژیک) و شاهد مثبت ۱ (تیمار با عسل) جهت بررسی روند ترمیم زخم پوست، شاهد مثبت ۲ (تیمار با ماینوکسیدیل) جهت بررسی ظهور فولیکول مو و گروه‌های تجربی ۱و۲و۳ به‌ترتیب تیمار شدند با عصارهٔ بیضهٔ گوسفند (دوزهای ۱۰۰، ۷۵، ۵۰ درصد) تقسیم‌بندی شدند. روز جراحی روز صفر محسوب شد و به‌مدت هفت‌روز، هر روز ۲ مرتبه تیمار در زمان مشخص انجام شد.

الگوی ایجاد زخم

قسمت پشتی موش به‌منزلهٔ جایگاه ایجاد زخم استفاده شد. بدین‌منظور این قسمت با کرم موبر آغشته شد و بعد از گذشت یک دقیقه پشت جانور اصلاح و با سرم فیزیولوژیک شست‌وشو شد و با پنبه‌الکلی استریل شد. سپس حیوانات هر گروه به‌وسیلهٔ اتر بیهوش و پس‌از تراشیدن موهای ناحیه پشت گردن دایره‌ای به قطر ۱۰ میلی‌متر در شرایط استریل با قیچی جراحی شامل درم و هیپودرم ایجاد شد (Chen *et al*., 2002) گفتنی است که زخم‌ها نزدیک به ناحیهٔ سر ایجاد شدند تا جانور نتواند زخم‌ها را ببیند (Golpour *et al*., 2013).

نمونه‌برداری، برش‌گیری و رنگ‌آمیزی اختصاصی

در روزهای تیماری ۱۴،۲۸، ۷، ۳ بعداز ایجاد زخم، موش‌ها به‌وسیلهٔ کلروفرم کشته شدند. سپس، با قیچی و پنس زخم‌ها برداشته و از بدن جانور جدا شدند و با نرمال سالین شست‌وشو داده شدند. در مرحلهٔ بعد نمونه‌ها به‌کمک فیکساتور بوئن تثبیت و آب‌گیری و توسط میکروتوم (Diapath, Italy)، برش‌های سریالی با ضخامت ۶ میکرون تهیه شد. در ادامهٔ رنگ‌آمیزی هماتوکسیلین/ائوزین انجام و لام‌ها آماده شد، از هر نمونه ۴برش و از هر برش ۳ میدان دید تحت بررسی قرار گرفت. سپس ضخامت اپیدرم، سلول‌های التهابی و فیبروبلاست، سلول بازال، عروق و فولیکول مو به‌وسیلهٔ میکروسکوپ نوری (Olympus, Japan) بررسی شد (Sato *et al*., 2011).

پارامترهای میکروسکوپی تحت ارزیابی در آزمایش

تعداد سلول‌های التهابی

سلول‌های آماسی نشانهٔ التهاب در زخم هستند و التهاب یکی از فاکتورهای مهم در ترمیم زخم است، ازاین‌رو ما تعداد این سلول‌ها را در آزمایش خود شمارش کردیم. نحوهٔ شمارش به‌این‌ترتیب بود که از هر زخم ۴ برش و از هر برش ۳ ناحیهٔ میکروسکوپی با بزرگ‌نمایی ۴۰۰ برابر شمارش شد.

تعداد سلول‌های فیبروبلاست

سلول‌های فیبروبلاست نقش مهمی در ترمیم زخم دارند. این سلول‌ها به محل زخم مهاجرت کرده و در آن‌جا کلاژن سنتز و ترشح می‌کنند که در بسته‌شدن زخم نقش اساسی دارد. برای شمارش این سلول‌ها همانند سلول‌های التهابی عمل شد؛ یعنی از هر زخم ۴ برش و از هر برش۳ ناحیهٔ میکروسکوپی توسط بزرگ‌نمایی ۴۰۰ برابر شمارش شد.

ضخامت اپیدرم

اپیدرم لایهٔ روپوست است که اندکی بعد از ایجاد زخم با مهاجرت سلولی اقدام به بسته شدن زخم می‌کند. در این آزمایش با استفاده از عدسی چشمی مدرج تحت بزرگنمایی ۴۰۰ برابر ضخامت اپیدرم (ضخامت اپیدرم برحسب میکرومتر) برای هر زخم اندازه‌گیری شد (Rezaii *et al*., 2008).

رگ‌زایی

از دیگر عوامل مهم در ترمیم زخم رگ‌زایی و ایجاد شبکهٔ جدید رگی در محل زخم است. برای بررسی این پارامتر عکس‌های میکروسکوپی با بزرگ‌نمایی ۴۰۰ برابر گرفته شد. سپس با نرم‌افزار Image J منطقه یا مناطقی از عکس که رگ در آنها دیده می‌شد شمارش شد. بدین‌ترتیب، میزان رگ‌زایی در هر زخم دقیقتر مشخص شد (Sato *et al*., 2011).

[Downloaded from isharat.khu.ac.ir on 2026-10-28]
[DOR: 20.1001.1.24236330.1395.3.1.3.7]
[DOI: 10.21859/acadpub.nbr.3.1.24]

[Downloaded from isharat.khu.ac.ir on 2026-10-28]

[DOR: 20.1001.1.24236330.1395.3.1.3.7]

[DOI: 10.21859/acadpub.nbr.3.1.24]

تعداد سلول بازال

تراکم سلول‌های بازال در میکروسکوپی با بزرگ‌نمایی ۴۰۰ برابر شمارش شد. برای شمارش این سلول‌ها همانند سلول‌های التهابی عمل شد (Rezaii *et al*., 2008).

تعداد فولیکول مو

تعداد فولیکول‌های مو در میکروسکوپی با بزرگنمایی ۴۰۰ برابر از هر زخم ۴ برش و از هر برش ۳ ناحیهٔ میکروسکوپی شمارش شد. (Rezaii *et al*., 2008).

شمارش سلول‌ها

بررسی میانگین ضخامت اپیدرم، تعداد سلول بازال، سلول فیبروبلاستی، سلول‌های التهابی، جوانه‌های عروقی و فولیکول-های مو در برش‌های بافتی مربوط به گروه‌های شاهد (کنترل منفی)، شاهد آزمایشگاهی، شاهد مثبت۱ و۲ و گروه‌های تجربی با استفاده از میکروسکوپ نوری (Olympus, Japan)، و اکولر مدرج اندازه‌گیری شد؛ سپس، با استفاده از فتومیکروسکوپ (Leica, Germany) از آنها عکس‌برداری صورت گرفت (Okita *et al*., 2007).

تجزیه و تحلیل آماری

داده‌های کمی با استفاده از نرم‌افزار SPSS به کمک آزمون آماری ANOVA و آزمون تعقیبی Tukey در سطح معنی-داری $p<۰/۰۵$ تحلیل شدند. از هر زخم ۴ برش و از هر برش ۳ ناحیهٔ میکروسکوپی با بزرگ‌نمایی ۴۰۰ برابر شمارش شد.

یافته‌ها

نتایج بررسی اپیتلیزاسیون

در روز سوم، اپی‌تلیالی‌شدن ناحیهٔ زخم تحت بررسی قرار گرفت. نتایج نشان داد که میانگین ضخامت اپیدرم در نمونه‌های شاهد مثبت ۱ یا تیمار با عسل (۰/۸۲ ± ۱۲۰/۰ میکرومتر)، تجربی ۳ (۲/۱۶ ± ۱۱۹ میکرومتر) ، گروه تجربی ۲ (۱/۲۹ ± ۱۱۸/۵ میکرومتر) در مقایسه با گروه شاهد یا بدون تیمار (۱/۲۶ ± ۱۱۵/۲۵ میکرومتر) سریع‌تر است و روند اپی‌تلیالی‌شدن افزایش داشت.

ارزیابی آماری نشان داد که میزان تراکم منطقه‌ای در همه گروه‌های آزمون به‌تدریج افزایش یافته، به‌طوری‌که در روز هفتم، به بیشترین مقدار خود رسید. در این روز بیشترین مقدار اپیتلیزاسیون به‌ترتیب مربوط به تجربی۳ (۱/۱۵ ± ۱۲۵ میکرومتر)، و تیمار با عسل یا شاهد مثبت ۱ (۰/۸۲ ± ۱۲۶ میکرومتر) بود ($p <۰ /۰۰۱$).

درصورتی‌که در بقیهٔ گروه‌ها اختلاف معناداری مشاهده نشد. از روز هفتم به بعد نیز به‌تدریج با گذشت زمان از ضخامت اپی-تلیوم کاسته شد که می‌توان این روند کاهشی را مدیون افزایش فاصله‌ای داشت که سلول‌های مهاجر طی کرده بودند (Baum, 2005)، این درحالی است که در روز چهاردهم اندازه ضخامت اپی‌تلیوم به ضخامت پوست طبیعی نزدیک شد.

بررسی های صورت گرفته در روند ترمیم زخم بیانگر این مطلب است که میانگین ضخامت اپی‌تلیوم در روز چهاردهم در گروه تجربی ۱ (۲/۱۶ ± ۱۰۸/۰ میکرومتر)، تجربی ۲ (۰/۵۸ ± ۱۰۱/۵ میکرومتر) و تجربی ۳ (۵/۴۱ ± ۹۹/۲۵ میکرومتر) درمقایسه با شاهد (۵/۸ ± ۱۰۹/۵ میکرومتر) کاهش معنادار نشان داد ($p <۰ /۰۰۱$). در روز بیست و هشتم کاهش معنی‌دار در میانگین ضخامت اپیتلیوم در بین گروه‌های آزمایش تجربی۱ (۲/۱۶ ± ۷۱/۰ میکرومتر) و تجربی۲ (۲/۱ ± ۷۰ /۲۵ میکرومتر) و تجربی ۳ (۲/۱ ± ۶۳/۲۵ میکرومتر) نسبت به گروه شاهد یا کنترل منفی (۱/۲۵ ± ۷۶/۷۵ میکرومتر) مشاهده شد.

بررسی تعداد سلول‌های بازال

بررسی تعداد سلول‌های بازال در روز سوم نشان داد که در گروه‌های تجربی ۱ (۲ ± ۵۱/۳۱)، تجربی ۲ (۷/۱۸ ± ۴۹/۷۵)، تجربی ۳ (۱۲/۳۶ ± ۴۰) و گروه شاهد مثبت ۱ یا تیمار با عسل (۵ ± ۴۱/۴) در مقایسه با گروه شاهد یا کنترل منفی (۲/۳۰ ± ۶۵/۵) کاهش معنی‌دار وجود داشت ($p<۰/۰۰۱$)، به‌طوری‌که بیشترین میزان افزایش تعداد سلول‌های لایه قاعده‌ای در روز هفتم مشاهده شد.در روز هفتم، تعداد سلول‌های بازال در گروه تجربی ۳ (۸/۸۸ ± ۵۰) و شاهد مثبت ۱ (۲/۲۱ ± ۴۹/۲۵) مشاهده شد که افزایش معنی‌داری در حد $p <۰ /۰۰۱$ نسبت به گروه شاهد (۳/۷۷ ± ۴۳/۷۵) نشان داد.

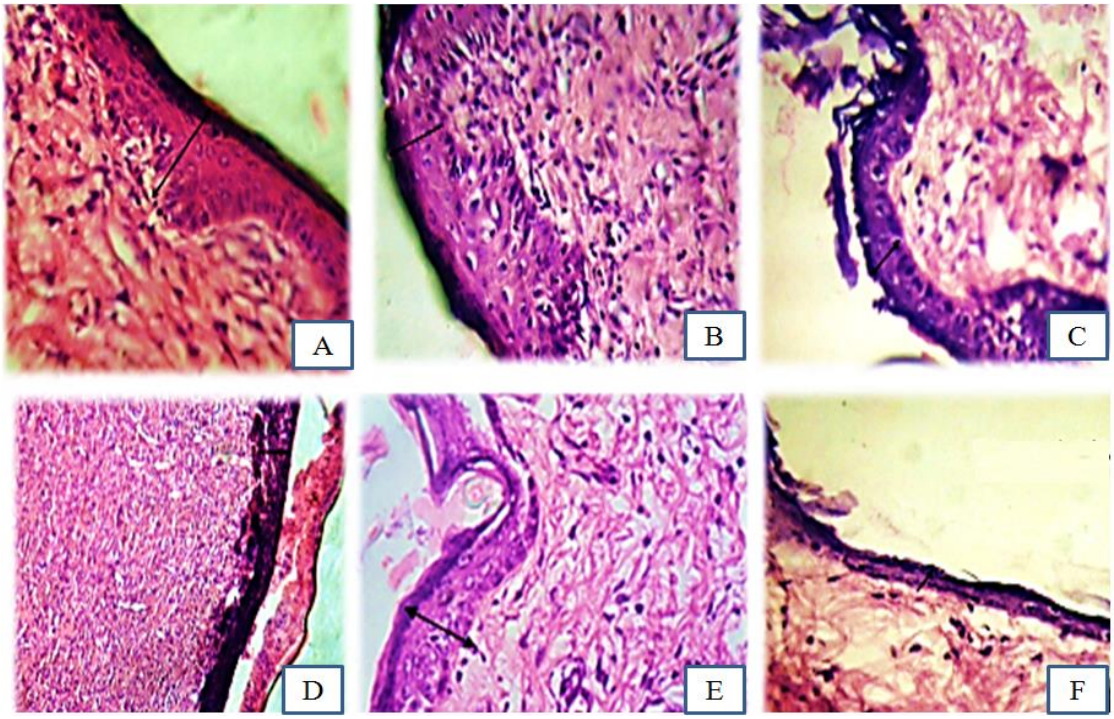

شکل ۱- ضخامت اپیتلیوم در روز هفتم در گروه‌های شاهد، شاهد آزمایشگاهی، شاهد مثبت و تجربی.(A) تجربی ۱، (B) تجربی۲، (C) تجربی۳، (D) شاهد، (E) کنترل مثبت ۱، (F) شاهد آزمایشگاهی همان‌طور که مشاهده می‌شود ضخامت اپیتلیوم در روز هفتم در گروه‌های A; B; D; F بیشترین روند اپیتلیزاسیون را داشته است (رنگ آمیزی هماتوکسیلین- ائوزین، درشت‌نمایی ×400).

Fig. 1. The thickness of the epithelium on the seventh day of treatment in the control, sham, positive control and experimental groups. A) Experimental 1, (B) Experimental 2, (C) Experimental 3, (D) control, (E) positive control 1, (F) sham, as shown in the figre, the thickness of the epithelium on the seventh day in group A; B; D; F had the highest epithelialization process (H & E staining. Magnification 400×.

جدول شماره ۱ – مقایسه ضخامت اپی‌تلیوم برحسب میکرومتر در گروه‌های تحت‌مطالعه در طی دوره بازسازی پوست (روزهای ۳، ۷، ۱۴ و ۲۸)

Table 1. Comparison of epithelium thickness in experimental groups during skin regeneration period (3, 7, 14, 28 days) on the basis of micrometer.

	شاهد	سرم	عسل	۵۰٪	۷۵٪	٪۱۰۰	*p*
ضخامت اپیتلیوم ۳	۱۱۵/۲۵ ± ۱/۲۶	۱۱۶/۰ ± ۰/۸۲	۱۲۰/۰ ± ۰/۸۲	۱۱۶/۲۵ ± ۱/۲۶	۱۱۸/۵ ± ۱/۲۹	۱۱۹ ± ۲/۱۶	۰/۰۱۲
ضخامت اپیتلیوم۷	۱۱۶/۷۵ ± ۰/۹۶	۱۱۸/۰ ± ۰/۸۲	۱۲۶/۰ ± ۰/۸۲	۱۱۷/۲۵ ± ۱/۷۱	۱۲۰/۷۵ ± ۰/۹۶	۱۲۵ ± ۱/۱۵	۰/۰۰۰
ضخامت اپیتلیوم ۱۴	۱۰۹/۵ ± ۵/۸	۱۱۰/۷۵ ± ۲/۵	۹۹/۷۵ ± ۱/۲۶	۱۰۸/۰ ± ۲/۱۶	۱۰۱/۵ ± ۰/۵۸	۹۹/۲۵ ± ۵/۴۱	۰/۰۰۰
ضخامت اپیتلیوم۲۸	۷۶/۷۵ ± ۱/۲۵	۷۴/۲۵ ± ۱/۷	۶۳/۰ ± ۱/۴۱	۷۱/۰ ± ۲/۱۶	۷۰/۲۵ ± ۲/۲۱	۶۳/۲۵ ± ۲/۱	۰/۰۰۰

مقایسه میانگین سلول‌های بازال در روز چهاردهم و روز بیست و هشتم در گروه‌های تجربی ۲ (۲/۲۲ ± ۲۰/۷۵)، تجربی۳ (۲/۶۵ ± ۱۸/۶۷) و شاهد مثبت ۱ (۰/۸۱ ± ۱۹) کاهش معنی‌دار در حد (p<۰/۰۰۱) مشاهده شد.

بررسی تعداد سلول التهابی

سلول‌های پلی‌مورفونوکلئار اولین سلول‌های التهابی هستند که به جایگاه زخم پوستی می‌رسند. در زخمی که آلوده نشده باشد، دوره زمانی باقی‌ماندن این سلول‌هاکوتاه است و پیک جمعیت‌های آنها بین ۲۴ تا ۴۸ ساعت است. در این زمان، هر چقدر طول بکشد، پلی‌مورفونوکلئارها به‌منزلهٔ پاک‌کننده‌های اولیه ایفای نقش می‌کنند که بقایای سلولی، ذرات خارجی و باکتری‌ها را حذف می‌کنند.

مونوسیت در گردش مدت کوتاهی بعد از این سلول‌ها به محل زخم وارد می‌شود، جایی که فعال می‌شود و ماکروفاژ را تغییر می‌دهد. این سلول‌ها نیز عملی مشابه پلی‌مورفونوکلئارها دارند. ولی زمان اوج تعداد آنها بین ۴۸ تا ۷۲ ساعت است که ممکن است روزها تا هفته‌ها باقی بمانند. در طی دوره آزمایش حداکثر تکثیر ماکروفاژها در روز سوم در همه گروه‌ها مشاهده شد.

[Downloaded from isharat.khu.ac.ir on 2026-10-28]
[DOR: 20.1001.1.24236330.1395.3.1.3.7]
[DOI: 10.21859/acadpub.nbr.3.1.24]

[Downloaded from isharat.khu.ac.ir on 2026-10-28]

[DOR: 20.1001.1.24236330.1395.3.1.3.7]

[DOI: 10.21859/acadpub.nbr.3.1.24]

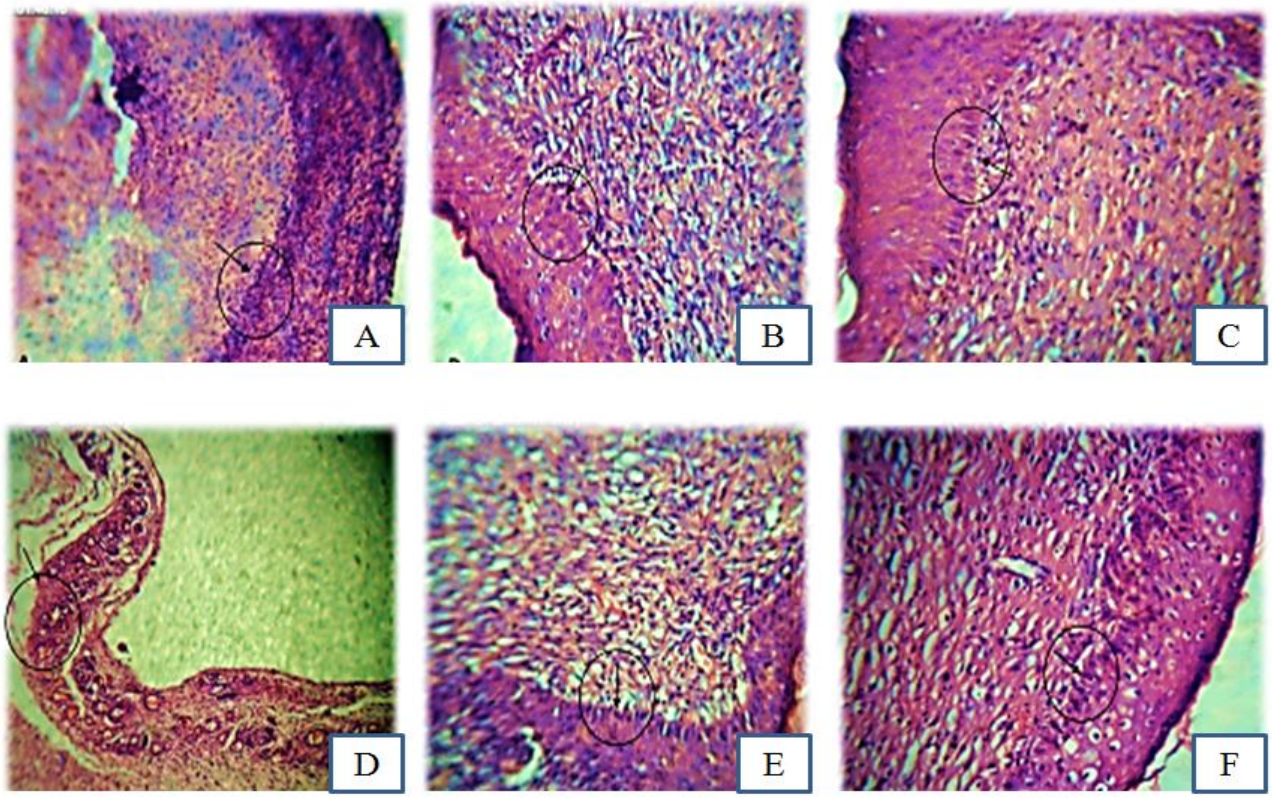

شکل ۲- بررسی تعداد سلول‌های بازال در روز هفتم در گروه‌های شاهد، شاهد آزمایشگاهی، شاهد مثبت و تجربی که در مرکز دایره مورد ارزیابی قرار گرفته است. (A) تجربی۱، (B) تجربی۲، (C) تجربی۳، (D) شاهد، (E) کنترل مثبت۱ عسل (F) شاهدآزمایشگاهی رنگ‌آمیزی هماتوکسیلین/ائوزین، درشت نمایی (×400).

Fig. 2. Evaluation of basal cell number on the seventh day of treatment in the control, sham, positive control and experimental groups at the center of the circle. (A) Experimental 1, (B) Experimental 2, (C) Experimental 3, (D) control, (E) positive control 1 honey (F) sham which were stained with H & E method. Magnification 400×.

جدول شماره ۲ – مقایسه تعداد سلول‌های بازال در گروه‌های تحت مطالعه در طی دوره بازسازی پوست (روزهای ۳، ۷، ۱۴ و ۲۸)

Table 2. Comparison the number of basal cells in the experimental groups during skin regeneration period (3, 7, 14, 28 days).

	شاهد	سرم	عسل	۵۰٪	۷۵٪	۱۰۰٪	*p*
سلول بازال روز ۳	۶۵/۵ ± ۲/۳۰	۵۹/۱۰ ± ۳/۱۶	۴۱/۴۵±	۵۱/۳۱ ± ۲	۴۹/۷۵ ± ۷/۱۸	۴۰ ± ۱۲/۳۶	۰/۰۰۳
سلول بازال روز ۷	۴۳/۷۵ ± ۳/۷۷	۴۲/۲۵ ± ۳/۳۰	۴۹/۲۵ ± ۲/۲۱	۴۱ ± ۳/۳۷	۴۲/۲۵ ± ۴/۰۳	۵۰ ± ۸/۸۸	۰/۰۰۰
سلول بازال روز ۱۴	۳۰/۷۵ ± ۱/۷۱	۲۷/۷۵ ± ۱/۷۱	۱۹ ± ۰/۸۱	۲۴/۵ ± ۲/۰۸	۲۰/۷۵ ± ۲/۲۲	۱۸/۶۷ ± ۲/۶۵	۰/۰۰۰
سلول بازال روز۲۸	۲۱/۲۵ ± ۲/۲۵	۱۹/۷۵ ± ۲/۰۶	۱۲/۲۵ ± ۱/۲۵	۱۸/۷۵ ± ۳/۱	۱۴/۲۵ ± ۱/۵	۱۲/۷۵ ± ۲/۲۲	۰/۴۴۶

به‌گونه‌ای که میانگین تعداد این سلول‌ها در گروه تجربی۱ (۲/۰۸ ± ۲۴/۵)، تجربی ۲ (۱/۷۱ ± ۲۶/۵۲)، گروه تجربی ۳ (۶/۲۴ ± ۲۸/۵۲)، شاهد مثبت ۱ یا تیمار با عسل (۱/۸۲ ± ۳۳) نسبت به گروه‌های شاهد یا کنترل منفی (۲/۳۰ ± ۲۲/۲۵) و تیمار با سرم یا شاهد آزمایشگاهی(۱/۲۹ ± ۲۲/۰۵) افزایش معناداری نشان داد ($p<$ ۰/۰۵). در روز هفتم میانگین تکثیر سلول‌های التهابی در اکثر گروه‌ها، پس‌از اینکه به ماکزیمم تراکم رسیده بودند، کاهش یافت، با این وجود در این روز بین گروه‌های مورد مطالعه اختلاف معنی‌داری مشاهده نشد ($p<$ ۰/۰۵). در روز چهاردهم در همه گروه‌ها، تراکم سلول‌های التهابی همچنان کاهش یافته و در گروه‌های تجربی ۲ (۲/۶۵ ± ۱۵/۵)، تجربی ۳ (۱/۷۱ ± ۱۲/۵۲) و شاهد مثبت ۱ (۲/۱۶ ± ۱۳)کاهش معناداری نسبت به گروه شاهد یا کنترل منفی (۲/۳۸ ± ۲۰/۵) نشان داد ($p<$۰/۰۰۱)؛ اما در روز بیست‌وهشتم مقایسهٔ میانگین تعداد سلول التهابی در گروه‌های تجربی ۳ (۱/۲۹ ± ۷/۵)، تجربی ۲ (۳/۳۰ ± ۸/۲۵) و تیمار با عسل یا شاهد مثبت ۱ (۱/۸۲ ± ۸/۳) کاهشی معنادار ($p<$۰/۰۰۱) و شاهد آزمایشگاهی یا تیمار با سرم (۲/۰۶ ± ۱۲/۷۵)، تجربی ۱ (۱/۸۳ ± ۱۱) نسبت به گروه شاهد یا بدون تیمار (۱/۲۹ ± ۱۱/۵۲) اختلاف معناداری نشان نداد ($p<$۰/۰۰۱) (شکل۳ و جدول ۳).

[Downloaded from isharat.khu.ac.ir on 2026-10-28]
[DOR: 20.1001.1.24236330.1395.3.1.3.7]
[DOI: 10.21859/acadpub.nbr.3.1.24]

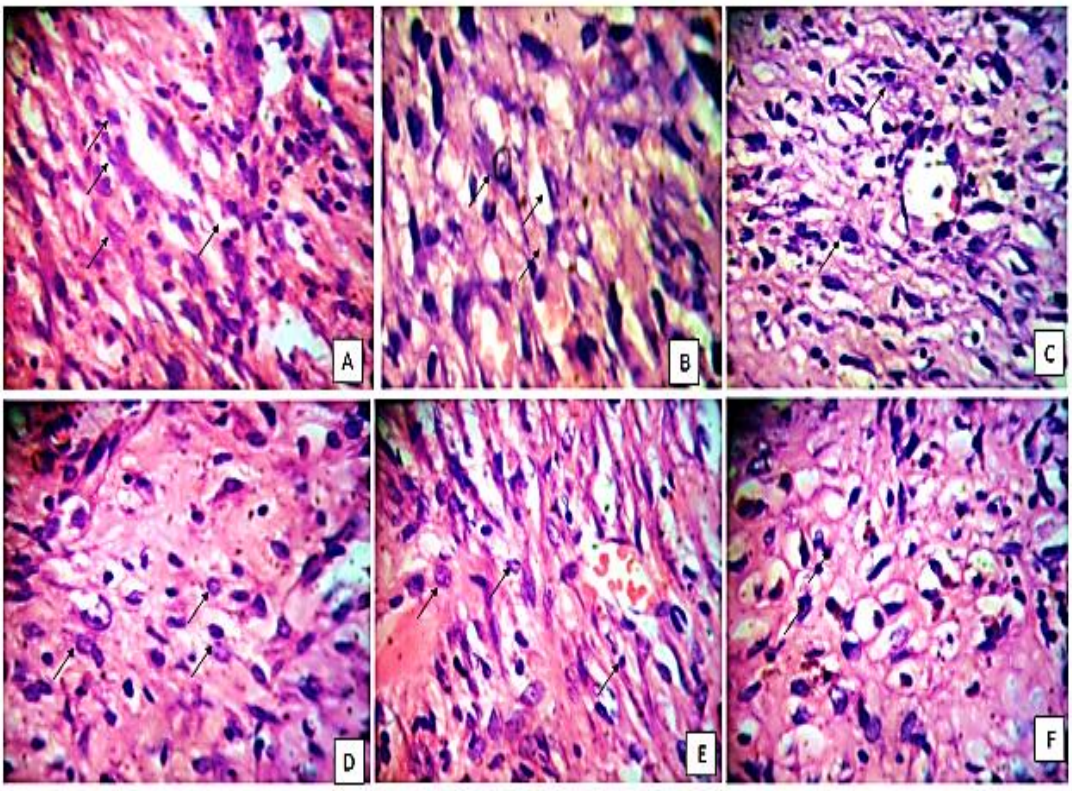

شکل ۳- تراکم سلول‌های التهابی در روز هفتم در گروه‌های شاهد، شاهد آزمایشگاهی، شاهد مثبت و تجربی که با پیکان نشان داده شده است. (A) تجربی۱، (B) تجربی۲ ، (C) تجربی۳، (D) شاهد، (E) کنترل مثبت۱ ، (F) شاهد آزمایشگاهی، تراکم سلول‌های التهابی در روز هفتم افزایش چشم‌گیری داشتند که بیشترین افزایش در گروه‌های A;B; F مشاهده شد. رنگ‌آمیزی هماتوکسیلین/ائوزین، درشت نمایی (×400) .

Fig. 3. The density of inflammatory cells on the seventh day of treatment in the control, sham, positive control and experimental groups which is shown with arrows. (A)Experimental 1, (B) Experimental 2, (C) Experimental 3, (D) control, (E) positive control 1, (F) sham, which indicated the highest density of inflammatory cells on the seventh day in group A; B ; F. Magnification 400×.

جدول شماره ۳ – مقایسه تعداد سلول‌های التهابی در گروه‌های تحت مطالعه در طی دوره بازسازی پوست (روزهای ۳، ۷، ۱۴ و ۲۸)

Table 3. Comparison the number of inflammatory cells in the experimental groups during skin regeneration period (3, 7, 14, 28 days).

	شاهد	سرم	عسل	۵۰٪	۷۵٪	۱۰۰٪	*p*
سلول التهابی روز ۳	۲۲/۲۵ ± ۲/۳۰	۲۲/۰۵ ± ۱/۲۹	۳۳ ± ۱/۸۲	۲۴/۵ ± ۲/۰۸	۲۶/۵۲ ± ۱/۷۱	۲۸/۵۲ ± ۶/۲۴	۰/۴۵۳
سلول التهابی روز ۷	۲۱/۵ ± ۲/۰۸	۲۱/۷۵ ± ۱/۲۹	۲۵ ± ۰/۸۱	۲۳/۲۵ ± ۲/۲۲	۲۴/۵ ± ۲/۰۹	۲۵/۷۵ ± ۶/۰۶	۰/۶۰۹
سلول التهابی روز ۱۴	۲۰/۵ ± ۲/۳۸	۲۱/۵ ± ۱/۷۱	۱۳ ± ۲/۱۶	۱۹/۵۲ ± ۲/۷۱	۱۵/۵ ± ۲/۶۵	۱۲/۵۲ ± ۱/۷۱	۰/۰۰۰
سلول التهابی روز ۲۸	۱۱/۵۲ ± ۱/۲۹	۱۲/۷۵ ± ۲/۰۶	۸/۳ ± ۱/۸۲	۱۱ ± ۱/۸۳	۸/۲۵ ± ۳/۳۰	۷/۵ ± ۱/۲۹	۰/۰۰۰

تحلیل تعداد جوانه‌های عروقی

میانگین تراکم عروق خونی در روز سوم آزمایش در گروه‌های تحت آزمایش تجربی۲ (۰/۹۶ ± ۲/۸۶)، گروه تجربی ۳ (۰/۸۵ ± ۳/۵) و گروه شاهد مثبت ۱ (۰/۹۵ ± ۱/۷۵) افزایش معناداری در مقایسه با گروه شاهد یا بدون تیمار نشان داد (p<۰/۰۰۱). بررسی لام‌ها در زیر میکروسکوپ نشان داد حداکثر تکثیر عروقی (واسکولاریزاسیون) در روز هفتم در گروه‌های تجربی ۲ و ۳ و تیمار با عسل مشاهده شد. در روز هفتم میانگین تراکم عروق در همه گروه‌ها افزایش یافت که این افزایش در گروه تجربی ۲ (۰/۸۲ ± ۳/۲۵)، گروه تجربی ۳ (۰/۹۶ ± ۴/۱۵) و شاهد مثبت ۱ (۰/۸۱ ۰۷/۴±) در حد (۰/۰۰۱ >p) معنی‌دار بود (شکل ۴ و جدول ۴).

[Downloaded from isharat.khu.ac.ir on 2026-10-28]
[DOR: 20.1001.1.24236330.1395.3.1.3.7]
[DOI: 10.21859/acadpub.nbr.3.1.24]

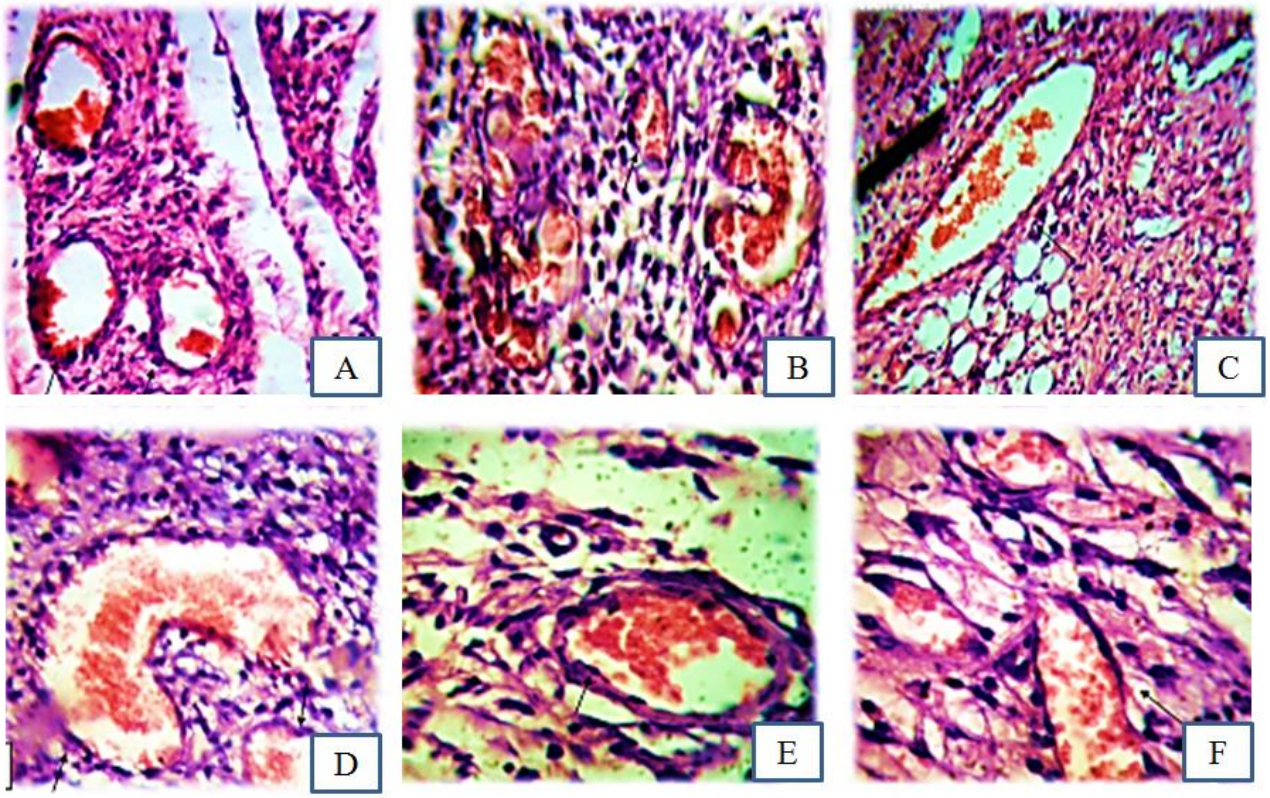

شکل ۴- فراوانی عروق خونی در روز هفتم در گروه‌های شاهد، شاهد آزمایشگاهی، تجربی با پیکان نشان داده شده است. (A) تجربی۱، (B) تجربی۲، (C) تجربی۳، (D) شاهد، (E) کنترل مثبت۱ ، (F) شاهد آزمایشگاهی، فراوانی عروق خونی در روز هفتم در همه گروه‌ها افزایش یافته که این افزایش در گروه‌های A، B و D بیشترین مقدار را نشان داد. رنگ‌آمیزی هماتوکسیلین/ائوزین، درشت‌نمایی (×400).

Fig. 4. Frequency of blood vessels on the seventh day of treatment in the control, sham, experimental groups which is shown with arrows. (A) Experimental 1, (B) Experimental 2, (C) Experimental 3, (D) control, (E) positive control 1, (F) sham, the number of blood vessels on the seventh day in all categories increased with highest rate in A, B and D groups. Magnification 400×.

جدول ۴- مقایسه تعداد جوانه‌های عروقی در گروه‌های تحت مطالعه در طی دوره بازسازی پوست (روزهای ۳ و ۷).

Table 4. Comparison the number of blood vessels in the experimental groups during skin regeneration period (3, 7 days).

	شاهد	سرم	عسل	۵۰ ٪	۷۵ ٪	۱۰۰ ٪	*p*
عروق خونی روز ۳	۲ ± ۰/۸۲	۱/۸۵ ± ۰/۹۶	۳/۷۵ ± ۰/۹۵	۲/۰۵ ± ۰/۹۶	۲/۸۶ ± ۰/۹۶	۳/۵ ± ۰/۸۵	۰/۱۰۱
عروق خونی۷	۲/۲۵ ± ۰/۹۶	۲ ± ۰/۹۶	۴/۰۷ ± ۰/۸۱	۲/۵ ± ۱/۲۹	۳/۲۵ ± ۰/۸۲	۴/۱۵ ± ۰/۹۶	۰/۰۰۴

تحلیل تعداد سلول‌های فیبروبلاستی

بررسی تعداد فیبروبلاست‌ها در روز سوم و هفتم بین گروه‌های تحت مطالعه نشان داد که گروه‌های تجربی تیمار با ۷۵ درصد و ۱۰۰ درصد عصارهٔ بیضهٔ گوسفند (گروه تجربی ۲ و ۳) همانند گروه تیمار با عسل (شاهد مثبت ۱) افزایش این سلول‌ها را نشان دادند ($p<۰/۰۵$). در روز چهاردهم نیز میانگین سلول‌های فیبروبلاست در گروه‌های تجربی ۲ (۲/۱۶ ± ۱۸)، تجربی ۳ (۱/۷۱ ± ۱۵/۲۵) و شاهد مثبت ۱ یا تیمار با عسل (۱/۴۱ ± ۱۶) در مقایسه با گروه شاهد (۲/۲۲ ± ۱۰/۲۵) افزایش معنی‌داری نشان دادند ($p<۰/۰۰۱$)، به‌طوری‌که میانگین تعداد سلول‌های فیبروبلاستی در همه گروه‌ها به حداکثر میزان خود رسید. در روز بیست‌وهشتم میانگین تعداد سلول‌های فیبروبلاستی در همه گروه‌ها در حال کاهش بود، و این کاهش در گروه‌های تجربی ۲ (۱/۴۱ ± ۸/۳)، تجربی ۳ (۲/۰۸ ± ۷/۵) و شاهد مثبت ۱ (۱/۴۱ ± ۸) کاهش معنی‌داری نشان داد ($p<۰/۰۰۱$) (شکل۵ و جدول ۵).

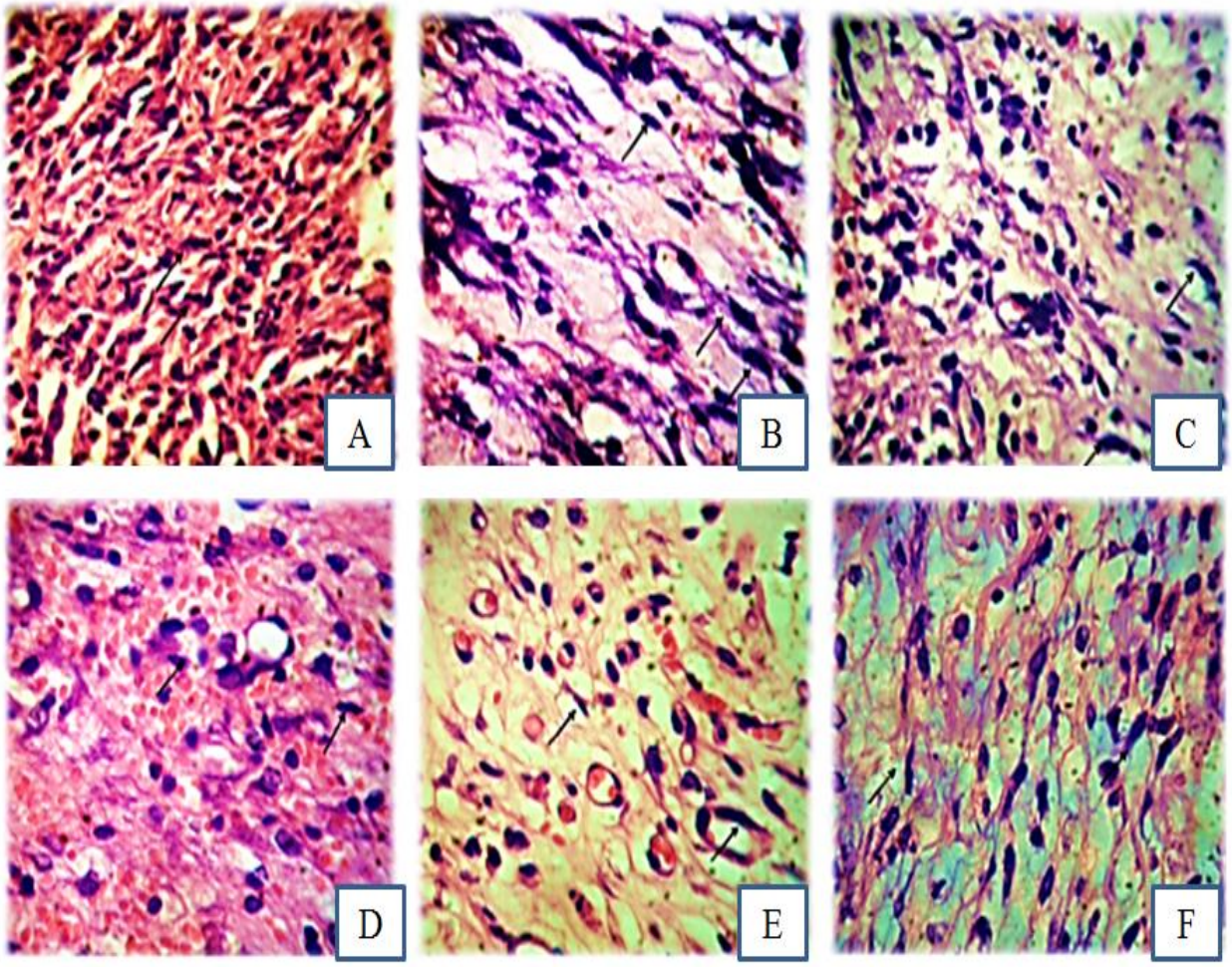

شکل ۵- بررسی تعداد سلول‌های فیبروبلاست در روز هفتم در گروه‌های شاهد، شاهد آزمایشگاهی، شاهد مثبت، تجربی که با پیکان نشان داده شده است. (A)تجربی۱، (B) تجربی۲، (C) تجربی۳، (D) شاهد، (E)کنترل مثبت۱، (F) شاهد آزمایشگاهی، تعداد سلول‌های فیبروبلاست در روز هفتم در همه گروه‌ها افزایش نشان داد همچنین در گروه‌هایB، A و D نسبت به بقیه گروه‌ها افزایش بیشتری نشان دادند. (رنگ آمیزی هماتوکسیلین/ائوزین، درشت نمایی ×400).

Fig. 5. Evaluation of fibroblast cell number in the seventh day of treatment in the control, sham, positive control and experimental groups which is shown with arrows. A) Experimental 1, (B) Experimental 2, (C) Experimental 3, (D) control, (E) positive control 1, (F) sham, the number of fibroblasts in the seventh day in all groups showed elevation but groups D, A and B showed more increment rther than another groups. Magnification 400×.

بررسی تعداد فولیکول‌های مو

مو در روز سوم و هفتم فولیکول مو به‌وسیلهٔ میکروسکوپ نوری رؤیت نشد، درصورتی‌که بررسی میانگین تعداد فولیکول‌های مو در روز چهاردهم در گروه تجربی ۲ (۰/۵ ± ۱/۲۵) و تجربی ۳ (۰/۵۷ ± ۱/۵) افزایش معنی‌داری در حد (p<۰/۰۵) نشان داد. در روز بیست‌وهشتم افزایش تعداد فولیکول مو در تمام گروه‌ها مشاهده شد، ولی بیشترین افزایش معنی‌دار مربوط به تجربی ۲ (۰/۸۲ ± ۳/۱۵)، تجربی ۳ (۰/۵ ± ۴/۷۵) و شاهد مثبت ۲ یا تیمار با ماینوکسیدیل (۰/۹۶ ± ۳/۷۵) مشاهده شد (شکل۷و۶ و جدول ۶).

بحث

به‌دلیل معرفی نشدن دارویی قطعی برای بهبود روند ترمیم زخم و رشد فولیکول مو، مطالعات بسیاری دربارهٔ مواد طبیعی و تأثیر آن بر رشد فولیکول مو و روند ترمیم زخم صورت گرفته است (Toyoshima *et al*., 2012). در این پژوهش نیز با توجه به خواص آندروژن‌ها و فاکتورهای رشد موجود در بیضهٔ گوسفند و نقش بیولوژیک آنها، تأثیر آن بر زخم‌های پوستی و رشد فولیکول مو در موش صحرایی نر نژاد ویستار تحقیق شده است و ضخامت اپیدرم، سلول‌های التهابی، فیبروبلاست‌ها، سلول‌های بازال، عروق و فولیکول مو تحت بررسی قرار گرفته است.

[Downloaded from isharat.khu.ac.ir on 2026-10-28]
[DOR: 20.1001.1.24236330.1395.3.1.3.7]
[DOI: 10.21859/acadpub.nbr.3.1.24]

[Downloaded from isharat.khu.ac.ir on 2026-10-28]

[DOR: 20.1001.1.24236330.1395.3.1.3.7]

[DOI: 10.21859/acadpub.nbr.3.1.24]

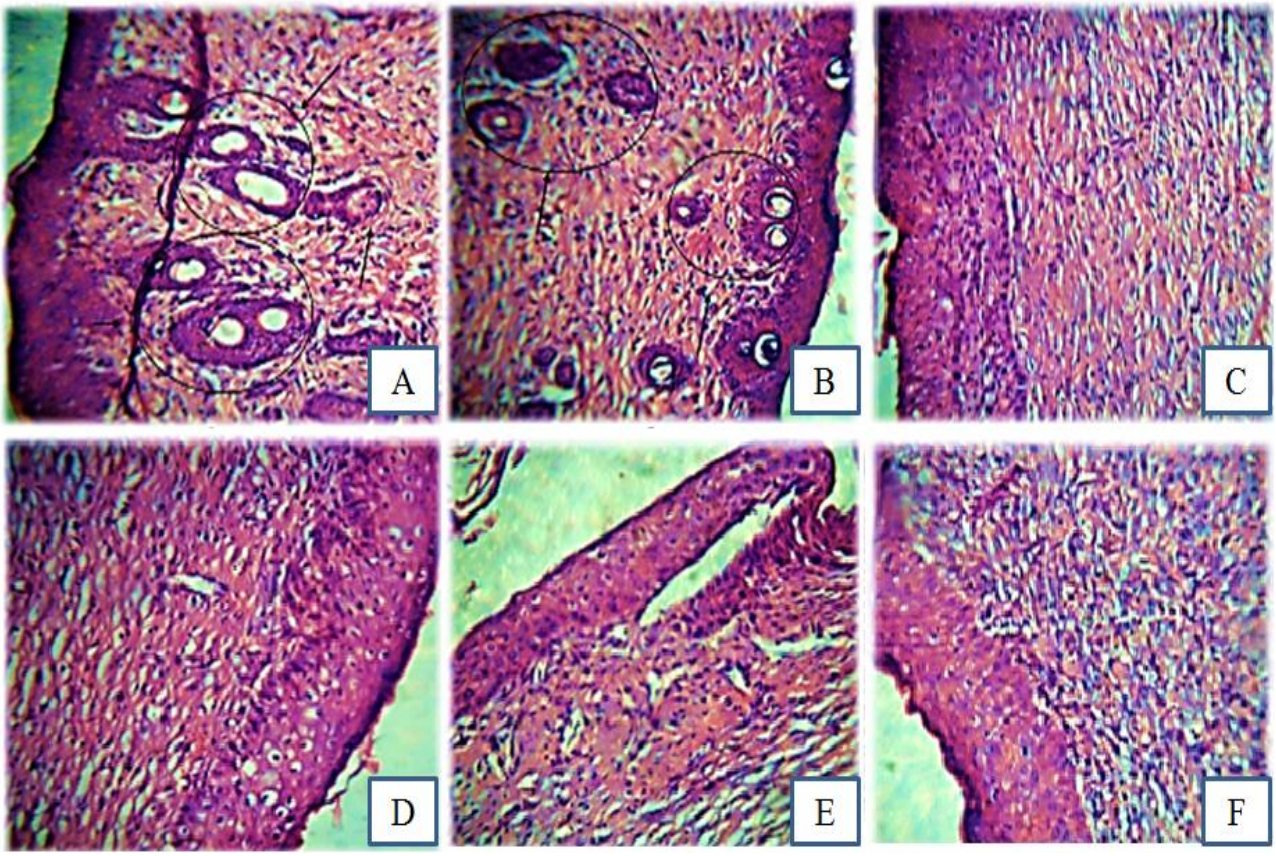

شکل ۶- بررسی پیدایش فولیکول مو در روز چهاردهم در گروه‌های شاهد، شاهد آزمایشگاهی، شاهد مثبت و تجربی که در مرکز دایره مشخص شده است. همان‌طور که مشاهده می‌شود: (A) تجربی۱، (B) تجربی۲،(C) تجربی۳، (D) شاهد، (E) شاهد مثبت ۲ ، (F) شاهد آزمایشگاهی بررسی فولیکول مو در روز چهاردهم تنها در دو گروه B و A فولیکول مو ظاهر شده و در سایر گروه‌ها تمایزی در پیدایش فولیکول مو شکل نگرفته است (رنگ آمیزی هماتوکسیلین/ائوزین، درشت‌نمایی ×400).

Fig. 6. Investigating the appearance of hair follicles on the fourteenth day of treatment in control, sham, positive control and experimental groups which are indicated in the center of the circle. A) Experimental 1, (B) Experimental 2, (C) Experimental 3, (D) control, (E) and positive control 2, (F) sham. As shown, hair follicles were observed on the fourteenth day in groups A & B and no hair follicle have formed in other groups. Magnification 400×.

جدول شماره ۶- مقایسه تعداد فولیکول مو در گروه‌های تحت مطالعه در طی دوره بازسازی پوست (روزهای ۱۴ و ۲۸)

Table 6. Comparison the number of hair follicles in the experimental groups during skin regeneration period (14, 28 days).

	شاهد	عسل	سرم	ماینوکسیدیل	٪ ۵۰	٪ ۷۵	٪ ۱۰۰	*p*
فولیکول مو روز ۱۴	۰	۰	۰	۰	۰	۱/۲۵ ± ۰/۵	۱/۵ ± ۰/۵۷	۰/۰۲۰
فولیکول مو روز ۲۸	۲/۵ ± ۰/۹۱	۲/۲۵ ± ۰/۹۶	۲/۲۵ ± ۰/۵	۳/۷۵ ± ۰/۹۶	۲/۵ ± ۱/۲۶	۳/۱۵ ± ۰/۸۲	۴/۷۵ ± ۰/۵	۰/۰۰۰

در مطالعات گوناگونی که در زمینهٔ تأثیر ترکیبات مختلف در بررسی روند ترمیم زخم صورت گرفته است، شاخص‌هایی مانند میزان ضخامت اپیدرم، اپی‌تلیزاسیون، سلول‌های ماکروفاژی، لنفوسیت، فیبروبلاست، نوتروفیل، عروق خونی، آندوتلیوم و میزان رگ‌زایی سنجیده شده است و ازطریق بررسی این شاخص‌ها روند ترمیم و بهبودی زخم ازلحاظ بافت شناسی ارزیابی شده است (Suntar *et al.*, 2010).

[Downloaded from isharat.khu.ac.ir on 2026-10-28]
[DOR: 20.1001.1.24236330.1395.3.1.3.7]
[DOI: 10.21859/acadpub.nbr.3.1.24]

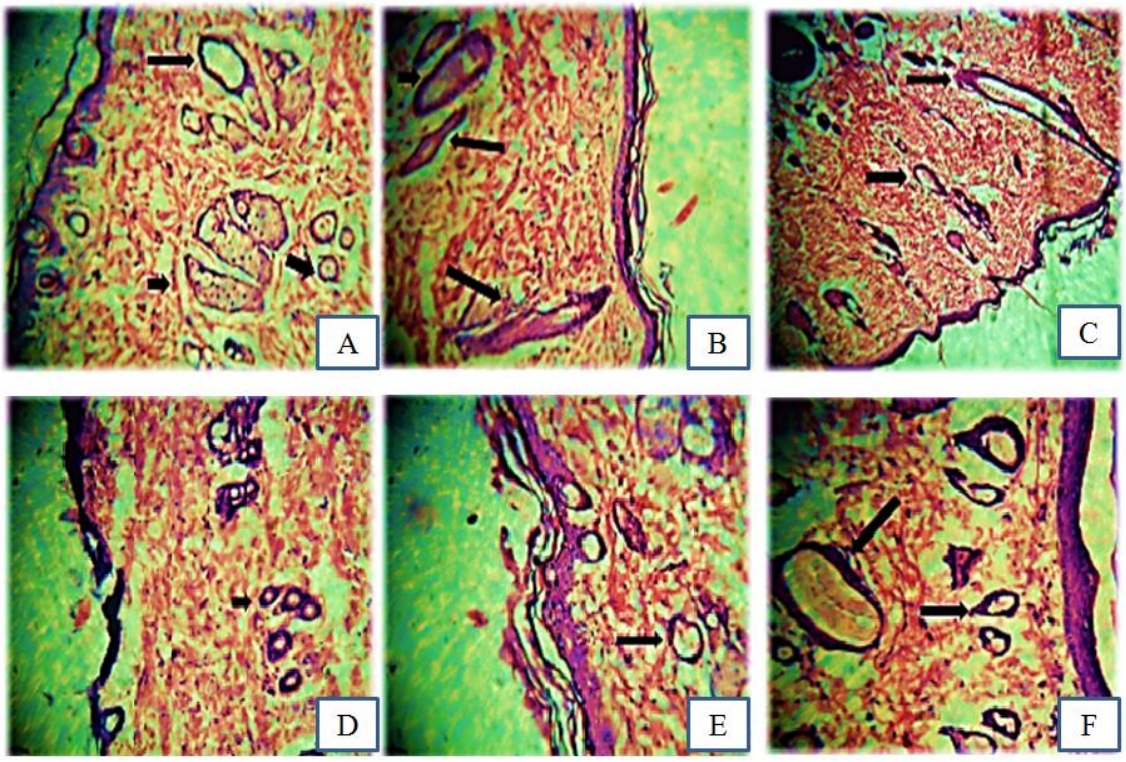

شکل ۷ – تعداد فولیکول مو در روز بیست و هشتم در گروه‌های شاهد، شاهد آزمایشگاهی، شاهد مثبت و تجربی که با پیکان مشخص شده است. (A) تجربی ۱، (B) تجربی ۲، (C) تجربی ۳، (D) شاهد، (E) شاهد مثبت ۲، (F) شاهد آزمایشگاهی، همانطور که مشاهده می‌شود تعداد فولیکول مو در روز بیست‌وهشتم افزایش یافته که بیشترین مقدار مربوط به A، B، E است. (رنگ‌آمیزی هماتوکسیلین-ائوزین، درشت نمایی ×400).

Fig.7. The number of hair follicles in the twenty-eighth day of treatment in the control group, sham, positive control and experimental groups which marked with arrows. (A) Experimental 1, (B) Experimental 2, (C) Experimental 3, (D) control, (E) and positive control 2, (F) sham, as shown, the number of hair follicles were increased in the twenty-eighth treatment period with highest rate in A, B, E . Magnification 400×

در این پژوهش، ازآنجایی‌که مطالعات نشان داده‌اند که عسل به‌دلیل دارا بودن ویتامین‌هایی نظیر تیامین، نیاسین، ریبوفلاوین، پانتونیک‌اسید، و همچنین مواد معدنی شامل کلسیم، آهن، منیزیم، منگنز، فسفر، پتاسیم، سدیم، روی و ترکیبات آنتی‌اکسیدان شامل کرایزین، ویتامین C وکاتالاز دارای اثر ترمیم زخم چشم‌گیری است (Jull *et al.*, 2008)، به‌منزلهٔ شاهد مثبت ۱ در بررسی روند ترمیم زخم و ماینوکسیدیل به دلیل دارا بودن اثر مثبت در روند شکل‌گیری فولیکول مو (Messenger & Rundegren, 2004) در بررسی فرایند شکل‌گیری فولیکول مو به مثابهٔ شاهد مثبت ۲ مورد استفاده قرار گرفت.

در مطالعهٔ حاضر نیز فاکتورهایی ازقبیل اپی‌تلیزاسیون، تعداد سلول‌های التهابی، میزان عروق خونی، سلول‌های فیبروبلاستی، فولیکول‌های مو و سلول‌های بازال هدف ارزیابی قرارگرفت. همان‌طور که در بخش نتایج گزارش شد، هفت گروه شاهد (کنترل منفی یا بدون تیمار)، شاهد مثبت ۱ (تیمار با عسل)، شاهد مثبت ۲ (تیمار با ماینوکسیدیل)، شاهد آزمایشگاهی (تیمار با سرم فیزیولوژیک)، گروه تجربی۱ (تیمار با عصارهٔ بیضهٔ گوسفند۱۰۰ درصد)، گروه تجربی ۲ (تیمار با عصاره ۷۵ درصد) و گروه تجربی ۳ (تیمار با عصاره۵۰ درصد)، در روز سوم در مساحت زخم افزایش نشان دادند که این افزایش مساحت در روزهای آغازین مطالعه به‌واسطهٔ تطابق زمانی با فاز التهابی ترمیم توجیه‌پذیر است (Rezaii *et al.*, 2008).

چنان‌که از ارزیابی آماری نیز برمی‌آید، میزان تراکم منطقه‌ای در گروه‌های آزمون به‌تدریج افزایش یافت و در روز هفتم به بیشترین مقدار خود رسید که در این روز افزایش لایه‌ها نیز مشاهده شد. بیشترین مقدار تراکم منطقه‌ای در گروه تجربی ۱ (تیمار با عصاره ۱۰۰ درصد) مشاهده شد، درصورتی‌که در بقیهٔ

گروه‌ها تفاوت معناداری مشاهده نشد. از روز هفتم به بعد، نیز به‌تدریج با گذشت زمان از ضخامت اپی‌تلیوم کاسته شد.

در دورهٔ تحت مطالعه حداکثر تکثیر سلول‌های التهابی در روز سوم در همهٔ گروه‌ها مشاهده شد، که میانگین تعداد این سلول‌ها در گروه تجربی ۱ (تیمار با عصارهٔ ۱۰۰ درصد)، شاهد مثبت ۱ (تیمار با عسل) و شاهد در این روز از گروه‌های دیگر آزمون (تجربی۳و۲، شاهد آزمایشگاهی) بیشتر بود.

مطالعات قبلی گزارش کرده‌اند که تقریباً دو روز بعد از آسیب، سلول‌های اندوتلیال شروع به مهاجرت به زخم در امتداد ماتریکس موقتی می‌کنند. این سلول‌ها تحت تأثیر فاکتورهایی مثل فاکتور رشد اندوتلیال عروق مهاجرت را انجام می‌دهند و شروع به ایجاد رگ‌های جدید در محل زخم می‌کنند (Rezaii *et al.*, 2008). در این پژوهش، نتایج بررسی جوانه‌های عروقی نشان داد که حداکثر تکثیر عروقی (واسکولاریزاسیون) در روز هفتم در گروه‌های شاهد و مشابه با آن در گروه‌های تجربی ۱ و ۲ مشاهده شد.

از دیگر پارامترهایی که در روند بهبود زخم تحت بررسی قرار می‌گیرند، فیبروبلاست‌ها هستند که مهم‌ترین سلول‌های مزانشیمی در ترمیم زخم بوده و دارای دو نقش عامل و عمل-کننده هستند. در نقش عامل، فیبروبلاست‌ها کلاژن پایهٔ ماتریکس خارج‌سلولی را سنتز و ماتریکس موقتی بر پایهٔ فیبرین را جایگزین می‌کنند. در نقش عمل‌کننده نیز، فیبروبلاست‌ها به نزدیک‌شدن لبه‌های زخم و پوشاندن زخم ازطریق خواص انقباضی خود کمک می‌کنند (Guo & DiPietro, 2010).

فیبروبلاست‌هایی که به مهاجرت پاسخ داده‌اند و به ماتریکس موقتی می‌آیند، از دو جمعیت مختلف مشتق می‌شوند. یک منبع فیبروبلاست از سلول‌های تمایزیافتهٔ موجود در نزدیکی زخم است، منبع ثانویهٔ فیبروبلاست به نظر می‌رسد که از سلول‌های مزانشیمی تمایزنیافته نزدیک باشند که توسط محصولات متعدد ماکروفاژ تحریک می‌شوند. مهاجرت فیبروبلاست‌ها تقریباً ۳ سه روز بعد از آسیب صورت می‌پذیرد (Darby *et al.*, 2014).

مهم‌ترین مراحل در بازسازی اپیدرم شامل تقسیم، مهاجرت، تشکیل تیغهٔ پایه، تمایز، مرگ سلولی و شاخی‌شدن پوست است، نتایج گیو و دی پترو تأیید می‌کنند که التیام زخم مرهون بازسازی اپیدرم و ترمیم درم است که با یافته‌های این پژوهش مبنی بر بازسازی اپیدرم تحت تاثیر عصاره بیضه گوسفند در طی ترمیم زخم تطابق دارد (Guo & DiPietro, 2010).

لیو و همکارانش با مطالعه دربارهٔ ترمیم زخم‌های پوستی نشان دادند که در روند اپی‌تلیزاسیون ابتدا تعداد لایه‌ها و درنتیجه تراکم منطقه‌ای در ناحیهٔ آسیب‌دیده افزایش می‌یابد که در این زمان سلول‌های لایه قاعده‌ای اپیدرم از نظم و آرایش طبیعی و اولیه برخوردار نیستند. در ادامه، با گذشت زمان تعداد لایه‌ها کمتر می‌شود و سلول‌ها آرایش و نظم بیشتری به خود می‌گیرند (Liu *et al.*, 2015). به‌این‌ترتیب نتایج تحقیق حاضر مبنی بر افزایش تراکم لایه‌های سلولی و افزایش مسافتی که سلول‌های مهاجر طی کرده‌اند با نتایج تحقیقات دانشمندان نام‌برده مطابقت دارد.

ویلگاس و جانسون در مطالعات خود در باب فرایند ترمیم زخم، رگ‌زایی را یکی از سازوکارهای بهبود زخم بیان کردند (Johnson & Wilgus, 2014). باتوجه به اینکه تشکیل عروق جدید از مویرگ‌های قبلی، باعث افزایش تغذیه بافت و نفوذ ترکیبات ضروری برای فرایند ترمیم به محل زخم می‌شود و روند ترمیم زخم را تسریع می‌بخشد، رگ‌زایی و شکل‌گیری مویرگ جهت تسریع در روند خون‌رسانی به محل مزبور همراه با بیان فاکتور VEGF افزایش می‌یابد (Bao *et al.*, 2009).

تیید در تحقیقات خود اندروژن‌ها را شاخص حائز اهمیت سیستمیک کنترل در رشد مو دانست و نشان داد که هورمون‌های جنسی مانند استروژن و تستوسترون بر سلول‌های بنیادی فولیکول مو، به سبب وجود گیرنده‌های استروژن و آندروژن در فولیکول مو، اثرگذار هستند (Tiede *et al.*, 2007).

در بررسی یافته‌های این پژوهش نیز نشان داده شد که عصارهٔ بیضه به دلیل دارابودن آندروژن‌ها می‌تواند در رشد مو تأثیر بسزایی داشته باشد. چن نیز بیان کرد هورمون استروژن ۱۷ بتا استردیول نه‌تنها می‌تواند تجدید پیش‌ساز استئوبلاست‌های اولیه را کاهش دهد، بر تعداد پیش‌سازهای آندوتلیال نی اثر می‌گذارد و آن را افزایش می‌دهد تا بتواند به سلول‌های غشای درونی رگ و قلب تفکیک شود و ازطریق عمل کاسپاز ۸، اثر ضدآپوپتوز و ترمیم رگ‌های خونی آسیب دیده را افزایش دهد (Chen *et al.*, 2012).

[Downloaded from isharat.khu.ac.ir on 2026-10-28]
[DOR: 20.1001.1.24236330.1395.3.1.3.7]
[DOI: 10.21859/acadpub.nbr.3.1.24]

بررسی نتایج این پژوهش نیز نشان داد که عصارهٔ بیضه به‌دلیل وجود مقادیر بالای آندروژن‌ها موجب افزایش معنی‌دار ترمیم رگ‌های خونی شده است. چون در این پژوهش به‌کارگیری عصارهٔ بیضهٔ گوسفند موجب افزایش معنی‌دار در تعداد فولیکول مو نسبت به دیگر گروه‌ها شد، پس می‌توان گفت اثر مثبت عصارهٔ بیضهٔ گوسفند بر رشد فولیکول مو، احتمالاً ازجملهٔ دلایل اثربخشی در گروه‌های تجربی ۱ و ۲ بوده است که توانسته تولید و رشد فولیکول مو را افزایش دهد.

درباب تأثیر عوامل مختلف بر رشد فولیکول مو، مطالعات در بارهٔ تأثیر عوامل مؤثر بر رشد فولیکول‌های مو نشان داد که فاکتورهای رشد در تنظیم مورفوژنز و رشد فولیکول مو درگیرند (Lin *et al*., 2015). چن و همکاران نشان دادند که مورفوژن-های مترشح فاکتور نکروز توموری بر تعادل، رشد و ریزش مو اثر می‌گذارند، اگرچه بررسی‌های اخیر روشن می‌کنند که سطوح متعدد کنترل‌های محیطی بر رشد مو وجود دارد (Chen *et al*., 2015).

در این میان لین و همکاران (۲۰۱۵) نشان دادند که فاکتور رشد فیبروبلاستی با القای فاز آناژن در فولیکول‌های مو موجب تسریع رشد فولیکول‌های مو می‌شود و می‌تواند پتانسیل بالقوه‌ای به‌منزلهٔ عامل تسریع‌کنندهٔ رشد فولیکول داشته باشد (Lin *et al*., 2015).

به‌علاوه، مطالعات نشان داده‌اند که درون بافت بیضه فاکتورهای رشدی مثل فاکتور رشد فیبروبلاستی، فاکتور رشد عصبی، فاکتور رشد اپیدرمی و فاکتور رشد مبدل بتا وجود دارد که بر مورفوژنز بافت بیضه مؤثر است و تحقیقات نشان داده است که بر رشد و تکوین فولیکول‌های مو نیز مؤثر است (Levine et al., 2000)؛ ازاین‌رو می‌توان چنین نتیجه گرفت که علاوه‌بر نقش مثبت اندروژن‌های درون بافت بیضه، فاکتورهای رشد موجود در بیضه نیز در رشد فولیکول‌های موش صحرایی تحت-تیمار با عصارهٔ بیضه عملکرد مهمی را برعهده دارند.

هورمون‌ها در پاسخ‌های سلولی و بافتی، مانند رشد فولیکول مو، افزایش التهاب و تولید پروتئین اثر مهمی در سرعت التیام و رشد فولیکول مو دارند (Ashcroft & Mills, 2002). ازاین‌رو، با توجه به توانایی بیضه به‌منزلهٔ منبعی از آندروژن‌ها و فاکتورهای رشد امید دست‌یابی به منبع بی‌پایانی از ترکیبات ترمیم‌کننده افزایش می‌یابد و شناسایی ترکیبات مؤثر در آن نیز که در بهبود زخم و کاهش قطع اندام‌ها، افزایش رشد مو و ممانعت از ریزش مو مؤثر باشند می‌تواند باعث بهبود کیفیت زندگی، کاهش هزینه‌های درمانی و کاهش استفاده از داروهای شیمیایی شود.

نتیجه‌گیری

یافته‌های حاصل از این پژوهش تجربی نشان داد که عصارهٔ بیضهٔ گوسفند به‌دلیل دارابودن اندروژن‌ها و فاکتورهای رشد دارای نقش مؤثری در بهبود فرایند ترمیم زخم و رشد فولیکول مو در موش صحرایی است. لذا بررسی اثر ترکیبات مؤثر عصارهٔ بیضهٔ گوسفند با بکارگیری تکنیک های مولکولی و تخلیص مواد موثر در روند ترمیم زخم و رشد فولیکول مو در مهندسی بافت می‌تواند حائز اهمیت باشد.

سپاسگزاری

از همکاران محترم مرکز تحقیقاتی بیولوژی کاربردی تکوین جانوری دانشگاه آزاد اسلامی مشهد کمال تشکر را داریم.

منابع / References

شیرزاد، ه.، صداقت، ا.، قاسمی، ث. و شیرزاد، م. ۱۳۸۹. اثر ژل رویال بر بهبود زخم ناشی از برش استریل در موش بالب سی.- مجله ارمغان دانش ۱۵: ۴۶-۳۹.

گلپور، م.، ربانی، ح.، فرزین، د. و عزیزی، ف. ۱۳۹۲. مقایسه اثربخشی محلول موضعی کافئین ۲/۵ و مینوکسیدیل ۲/۵ درصد با محلول موضعی مینوکسیدیل ۲/۵ در درمان آلوپسی اندروژنیک. – مجله دانشگاه علوم پزشکی مازندران ۲۳: ۳۶-۳۰.

Ashcroft, G.S. 2004. Sex differences in wound healing. – Adv. Mol. Cell. Biol. 34: 321-328.

Ashcroft, G.S. and Mills, S.J. 2002. Androgen receptor–mediated inhibition of cutaneous wound healing. – J. Clin. Invest. 110: 615-624.

Bates, K.A., Harvey, A.R., Carruthers, M. and Martins, R.N. 2005. Androgens, andropause and

[Downloaded from isharat.khu.ac.ir on 2026-10-28]
[DOR: 20.1001.1.24236330.1395.3.1.3.7]
[DOI: 10.21859/acadpub.nbr.3.1.24]

[Downloaded from isharat.khu.ac.ir on 2026-10-28]
[DOR: 20.1001.1.24236330.1395.3.1.3.7]
[DOI: 10.21859/acadpub.nbr.3.1.24]

neurodegeneration: exploring the link between steroidogenesis, androgens and Alzheimer's disease. – Cell. Mol. Life. Sci. 62: 281-292.

Baum, C.L. and Arpey, C.J. 2005. Normal cutaneous wound healing: clinical correlation with cellular and molecular events. – Dermatol. Surg. 31: 674-686.

Chen, C.C. and Chuong, C.M. 2012. Multi-layered environmental regulation on the homeostasis of stem cells: The saga of hair growth and alopecia. – J. Dermatol. Sci. 66: 3-11.

Chen, C.C., Wang, L., Plikus, M.V., Jiang, T.X., Murray. P.J. and Ramos, R. 2015. Organ-level quorum sensing directs regeneration in hair stem cell populations. – Cell 161: 277-290.

Conrad, S., Renninger, M., Hennenlotter, H., Wiesner, T., Just, L. and Bonin, M. 2008. Generation of pluripotent stem cells from adult human testis. – Nature 456: 344-349.

Darby, I.A., Laverdet, B., Bonté, F. and Desmoulière, A. 2014. Fibroblasts and myofibroblasts in wound healing. – Clin. Cosmet. Investig. Dermatol. 7: 301-311.

Dyce, P.W., Wen, L. and Li, J. 2006. In vitro germline potential of stem cells derived fromfetal porcine skin. – Nat. Cell. Biol. 8: 384-390.

Eisenegger, C., von Eckardstein, A., Fehr, E. and Von Eckardstein, S. 2013. Pharmacokinetics of testosterone and estradiol gel preparations in healthy young men. – Psychoneuroendocrinology 38: 171-178.

Golshan, A., Amini, E., Emami, S.A., Asili, J., Jalali, Z. and Sabouri Rad, S. 2016. Cytotoxic evaluation of different fractions of Salvia chorassanica Bunge on MCF-7 and DU 145 cell lines. – Res. Pharm. Sci. 11: 73-80.

Guo, S. and DiPietro, L.A. 2010. Factors Affecting Wound Healing. – J. Dent. Res. 89: 219-229.

Jaks, V., Kasper, M. and Toftgard, R. 2010. The hair follicle: a stem cell zoo. – Exp. Cell Res. 316: 1422-1428.

Johnson, K.E. and Wilgus, T.A. 2014. Vascular endothelial growth factor and angiogenesis in the regulation of cutaneous wound repair. – Adv. Wound Care. 3: 647-661.

Jull, A.B., Rodgers, A. and Walker, N. 2008. Honey as a topical treatment for wounds. –Cochrane Database Syst. Rev. 8: 41-48.

Léguillier, T., Lecsö-Bornet, M., Lémus, C., Rousseau-Ralliard, D., Lebouvier, N. and Hnawia, E. 2015. The Wound Healing and Antibacterial Activity of Five Ethnomedical Calophyllum inophyllum Oils: An Alternative Therapeutic Strategy to Treat Infected Wounds. – PLoS One. 10: 1-20.

Levine, E., Cupp, A.S., Miyashiro, L. and Skinner, M.K. 2000. Role of transforming growth factor-alpha and the epidermal growth factor receptor in embryonic rat testis development. – Biol. Reprod. 62: 477-490.

Lin, W.H., Xiang, L.J., Shi, H.X., Zhang, J., Jiang, L.P. and Cai, P.T. 2015. Fibroblast Growth Factors Stimulate Hair Growth through β-Catenin and Shh Expression in C57BL/6 Mice. –Bio. Med. Res. Int. 201: 1-9.

Liu, J.Q., Zhao, K.B., Feng, Z.H. and Qi, F.Z. 2015. Hair follicle units promote re-epithelialization in chronic cutaneous wounds: A clinical case series study. – Exp. Ther. Med. 10: 25-30.

Messenger, A.G. and Rundegren, J. 2004. Minoxidil: mechanisms of action on hair growth. – Br. J. Dermatol. 150: 186-194.

Okita, K., Ichisaka, T. and Yamanaka, SH. 2007. Generation of germline-competent induced pluripotent stem cells. – Nature 448: 313-317.

Pazyar, N., Yaghoobi, R., Rafiee, E., Mehrabian, A. and Feily, A. 2014. Skin wound healing and phytomedicine: a review. – Skin Pharmacol. Physiol. 27: 303-310.

Rezaii, A., Deazar, A., Mohajeri, D. and Taghizadeh Jahed, M. 2008. Effect of Echinacea purpurea herbal extract versus zinc oxide in rat skin wound healing model, histometric and histopathologic study. – Pharmaceutical. Sci. 74: 43-52.

Sarabahi, S. 2012. Recent advances in topical wound care. – Indian J. Plast. Surg. 45: 379-387.

Sato, T., Katagiri, K., Gohbara, A., Inoue, K., Ogonuki, N., Ogura, A., Kubota, Y. and Ogawa, T. 2011. In vitro production of functional sperm in cultured neonatal mouse testes. – Nature 471: 504-507.

Suntar, I., Tatli, I.I., Kupeli Akkol, E., Keles, H., Kahraman, Ç. and Akdemir, Z. 2010. An ethnopharmaclogical study on Verbascum species : from conventional wound helaing use to scientific verification. – J. Ethnopharmacol. 132(2): 408-413.

Tiede, S., Kloepper, J., Bodo`, E.,Tiwari, S. Kruse, C.and Paus, R.2007.Hairfollicle stem cells: Walking the maze. – Eur. J. Cell Biol. 86: 355-376.

Toyoshima, K.E., Asakawa, K., Ishibashi, N., Toki, H., Ogawa, M. and Hasegawa, T. 2012. Fully functional hair follicle regeneration through the rearrangement of stem cells and their niches. – Nat. Commune. 3: 1-12.

*****

Sohrabifar, N., Baharara, J., Mahdavi Shahri, N., Zafar Balanejad, S. and Amini, E. 2016. The impact of sheep testis extract on hair follicle growth and skin healing of Wistar rats. – Nova Biol. Rep. 3: 24-38.

سهرابی فر، ن.، بهارآرا، ج.، مهدوی شهری، ن.، ظفر بالا نژاد، س. و امینی، ا. ۱۳۹۵. اثر عصارۀ بیضۀ گوسفند در رشد فولیکول‌های مو و ترمیم زخم پوست موش صحرایی نر نژاد ویستار. – یافته های نوین در علوم زیستی ۳: ۳۸-۲۴.

[Downloaded from isharat.khu.ac.ir on 2026-10-28]
[DOR: 20.1001.1.24236330.1395.3.1.3.7]
[DOI: 10.21859/acadpub.nbr.3.1.24]