بررسی اثر سندروم کلستاز بر تغییرات بافتی هسته‌های مجاور بطنی و فوق بصری هیپوتالاموس مغز موش‌های صحرایی نر نژاد ویستار

فاطمه قارونی[۱]، شهربانو عریان[۱]، محمد نبیونی[۲]، دلارام اسلیمی‌اصفهانی[۱*]، طلیعه‌السادات حسینی نیا[۱]، منیژه کریمیان‌پیرو[۱] و سودابه پارسا[۱]

دریافت: ۱۳۹۲/۷/۲۸/ پذیرش: ۱۳۹۳/۱۲/۱

[۱]گروه علوم جانوری، دانشکدهٔ علوم زیستی، دانشگاه خوارزمی، تهران

[۲]گروه علوم سلولی ومولکولی، دانشکده علوم زیستی، دانشگاه خوارزمی، تهران

*مسئول مکاتبات: eslimi@khu.ac.ir

چکیده. کلستاز در اثر تجمع بیش‌از حد صفرا در کبد به علت عوامل درون یا بیرون‌کبدی ایجاد می‌شود. عوارض کلستاز مستقیم یا غیرمستقیم با کاهش جریان صفرا در ارتباط است و نتیجهٔ آن احتباس مواد وابسته به ترشح صفرا (مانند اسیدهای صفراوی، بیلی روبین و کلسترول) است. از طرف دیگر عواملی نظیر اپیوئیدها، آلکالین-فسفاتاز، اندوتوکسین‌ها و نیتریک‌اکساید در خون افزایش می‌یابد که می‌تواند باعث آسیب بافتی شود. ازآنجاکه اخذ آب در هنگام کلستاز کاهش می‌یابد و هسته‌های هیپوتالاموسی مانند هستهٔ مجاوربطنی و هستهٔ فوق بصری در تنظیم میزان آب بدن نقش دارند، این تحقیق به بررسی تغییرات بافتی این هسته‌ها در هنگام کلستاز پرداخته است. موش‌های نر نژاد ویستار با وزن ۲۰۰ تا ۲۵۰ گرم به صورت تصادفی به سه گروه هفت‌تایی، شامل موش‌های گروه کنترل (بدون جراحی)، موش‌های گروه شم (عمل جراحی کاذب) و موش‌های گروه کلستاز، که مجرای صفراوی آنها بسته شد، تقسیم شدند. سپس نمونه‌ها ازنظر بافتی و با استفاده از روش هیستوتکنیک و میکروسکوپ نوری تحت ارزیابی قرار گرفتند. در مغز موش‌های کلستاتیک، نکروز در بافت هسته‌های مجاوربطنی و فوق‌بصری نسبت به بافت این هسته‌ها در مغز موش‌های شم و کنترل به طور چشم‌گیری مشاهده شد. در اثر کلستاز و نکروز بافتی، هتروکروماتینه‌شدن برخی سلول‌ها و افزایش ضخامت در هسته‌های مجاوربطنی و فوق‌بصری نیز اتفاق افتاد. احتمال دارد که کلستاز ازطریق افزایش اندوتوکسین‌ها باعث ایجاد آسیب بافتی شود.

واژه‌های کلیدی. اسیدهای صفراوی، بیلی روبین، کلسترول، اندوتوکسین، نکروز

The histopathological effects of cholestasis on hypothalamic paraventricular and supraoptic nucleus on male wistar rats

Fatemeh Gharoony [1], Shahrbanoo Oryan [1], Mohammad Nabiuni [2], Delaram Eslimi Esfahani [1]*, Talieh Sadat Hosseinynia [1], Manijeh Karimian Peiro [1] and Soudabeh Parsa [1]

Received 20.10.2013 / Accepted 20.02.2015

[1]Department of Animal Biology, Faculty of Biological Sciences, Kharazmi University, Tehran, Iran
[2]Department of Cell and Molecular Biology, Faculty of Biological Sciences, Kharazmi University, Tehran, Iran
*Correspondent author: eslimi@khu.ac.ir

Abstract. Cholestasis caused by the excessive accumulation of bile within the liver, due to intrinsic or extrinsic factors. Cholestasis side effects are associated directly or indirectly with the reduction of bile flow and the confinement of materials related to bile secretion (such as bile acids, bilirubin, and cholesterol). On the other hand, some factors such as opioids, alkaline phosphatase, endotoxin and nitric oxide increase in blood, which could cause tissue damage. Since water intake reduces during cholestasis and hypothalamic nuclei such as paraventricular and supraoptic nucleuses are involved in the regulation of body water; Therefore, in this study, the histopathological changes of hypothalamic nuclei were evaluated. Male Wistar rats weighing 200–250 g were randomly divided into three groups. Three sets of seven groups were unoperated control, sham-operated and bile duct-ligated rats. The tissue samples were analyzed using histotechnique and light microscope. Brain tissue necrosis in paraventricular and supraoptic nucleus in cholestatic rats increased, but in the sham and control rats no changes were observed and also cholestasis caused wrinkle chromatic nuclei and increased thickness of hypothalamic nuclei. Because endotoxin causes tissue trauma, it is likely increased endotoxin may leads to tissue changes in the brain.

Keywords. bile acids, bilirubin, cholesterol, endotoxin, necrosis

[Downloaded from isharat.khu.ac.ir on 2026-10-28]
[DOR: 20.1001.1.24236330.1393.1.2.8.0]
[DOI: 10.29252/nbr.1.2.77]

[Downloaded from isharat.khu.ac.ir on 2026-10-28]

[DOR: 20.1001.1.24236330.1393.1.2.8.0]

[DOI: 10.29252/nbr.1.2.77]

مقدمه

کلستاز ازنظر فیزیولوژیک، به توقف یا کاهش جریان صفرا در کانالیکول‌های صفراوی گفته می‌شود (Reyes *et al*., 1993). کلستاز براساس منشأ شامل دو نوع داخل‌کبدی و خارج‌کبدی است. کلستاز داخل‌کبدی بر اثر اختلال در عملکرد هپاتوسیت‌ها وکلستاز خارج کبدی به دلیل عواملی نظیر سنگ‌های صفراوی، تومورهای پانکراس و کیسهٔصفرا ایجاد می‌شود (Moezi *et al*., 2004). اثرات اولیهٔ کلستاز شامل افزایش غلظت صفرا در سرم (که در غلظت‌های بالا سمی است) و کاهش ترشح صفرا به داخل روده است (Bouscarel *et al*., 1998) که به وخیم‌ترشدن بیماری کبدی و ایجاد بیماری سیستمیک منجر می‌شود (Kountouras *et al*., 1984). درنهایت با پیشرفت بیماری فیبروز و سیروزکبدی اتفاق می‌افتد (Moezi *et al*., 2004). کلستاز موجب افزایش تولید پروستاگلاندین‌ها، کلسترول، بیلی‌روبین، آلکالین فسفاتاز و افزایش سطح نمک‌های صفراوی در خون می‌شود. کلستاز همچنین باعث اندوتوکسمی، افزایش تولید نیتریک اکساید (Moezi *et al*., 2004)، ایجاد تغییرات عروقی، افزایش سطح اپیوئیدهای درون‌زاد (Moezi *et al*., 2004; Borhani *et al*., 2005) و کاهش حافظه نیز می‌شود (Hajrasouliha *et al*., 2004; Hasanein *et al*., 2007; Zarrindast *et al*., 2012). کلستاز در هنگام بارداری و نوزادی مشاهده گردیده است (Molina *et al*., 1998; Jones *et al*., 1999; Matthai *et al*., 2001). کلستاز بارداری بر اثر نقص ژنتیکی ایجاد و موجب نقص مادرزادی می‌شود و کلستاز نوزادی بر اثر آترزی مجرای صفراوی و هپاتیت آیدیوپاتیک به وجود می‌آید. تظاهرات کلاسیک کلستاز شامل زردی و خارش است. علاوه بر آن، تظاهرات بالینی دیگری مانند خستگی، اختلالات استخوانی (May *et al*., 1995)، برادی‌کاردی، تغییر در عملکرد تنفسی و ریه‌ها و نارسایی کلیه نیز مشاهده می‌شود (Heidenreich *et al*., 1987; Gaskari *et al*., 2002; Farajzadeh Deroee *et al*., 2010). هیپوتالاموس منطقهٔ کوچکی از مغز است که در عقب و پایین مغز جلویی و در جلو و بالای مغز میانی قرار دارد. هیپوتالاموس به‌واسطهٔ حفرهٔ بطن سوم به طور قرینه به دو نیمهٔ راست و چپ تقسیم می‌شود و کف و دیواره‌های بطن سوم را تشکیل می‌دهد. در هیپوتالاموس هسته‌هایی وجود دارند که از اجتماع پریکاریون نورون‌ها به وجود آمده‌اند. کلیهٔ اعمال و فعالیت‌های هیپوتالاموس وابسته به یکی از این هسته‌ها یا تعدادی ازآنهاست. این هسته‌ها ازطریق اعصاب و عروق با غدهٔ هیپوفیز ارتباط دارند. دو هستهٔ مجاور بطنی (PVN) و فوق بصری (SON) در اخذ آب نقش دارند و با آزادسازی هورمون وازوپرسین میزان جذب آب بدن را افزایش و احساس تشنگی را از بین می‌برند. این هسته‌های هیپوتالاموسی از سلول‌های درشت (ماگنوسلولار) و سلول‌های کوچک (پاروی سلولار) تشکیل شده‌اند (Oryan & Valizadegan, 2009).

نوشیدن آب پاسخی به کاهش حجم خون است که به‌وسیلهٔ دو سازوکار متفاوت آغاز می‌شود؛ یک نوع آن زمانی است که مکانورسپتورهایی پیام تحریکی خود را برای نوشیدن ازطریق هستهٔ منزوی (solitary tract) به مراکز هیپوتالاموسی ارسال می‌کنند. مرکز تنظیمی مهم دیگری که در اخذ آب نقش دارد، سیستم رنین-آنژیوتنسین است که کلیه‌ها با کاهش فشار خون رنین را به جریان خون آزاد می‌کنند. رنین مسیری را فعال می‌کند که رفتار نوشیدن آب را با تحریک سلول‌های ماگنوسلولار SON و PVN موجب می‌شود و در این مورد آنژیوتنسین II همانند نوروترنسمیتر عمل می‌کند (Otsubo *et al*., 2010). همچنین نشان داده شده است که تحریک PVN اخذ آب را افزایش می‌دهد (Takahashi *et al*., 2001). با توجه به اینکه مرکز تنظیم تشنگی و نوشیدن در هسته‌های مجاور بطنی و فوق‌بصری قرار دارد و اخذ آب در هنگام کلستاز کاهش می‌یابد (Mani *et al*., 2001)، هدف مطالعهٔ حاضر بررسی تأثیر کلستاز بر تغییرات بافتی هسته‌های مجاور بطنی و فوق بصری هیپوتالاموس است.

مواد و روش‌ها

حیوانات و شرایط آزمایش

این مطالعه در آزمایشگاه فیزیولوژی جانوری دانشکدهٔ علوم زیستی دانشگاه خوارزمی تهران انجام شد. به این منظور ۲۱ سر

موش صحرایی آزمایشگاهی نر نژاد ویستار با وزنی حدود ۲۵۰-۲۰۰ گرم و سن متوسط هشت‌هفته، در مرکز تکثیر حیوانات دانشگاه خوارزمی، در وضعیت کنترل‌شده با دمای ۲۵- ۲۰ درجهٔ سانتی‌گراد و سیکل ۱۲ ساعت روشنایی و۱۲ ساعت تاریکی قرار گرفتند. کلیهٔ موش‌ها دسترسی آزادانه به آب آشامیدنی و غذای مخصوص حیوانات آزمایشگاهی داشتند و در وضعیت یکسان نگه‌داری شدند.

جراحی کلستاز

موش‌ها به سه گروه هفت‌تایی کنترل، شم (جراحی ساختگی بدون بستن مجرا) و کلستاز (بستن مجرای صفراوی) تقسیم شدند. برای جراحی شم و کلستاز، ابتدا موش‌ها با استفاده از کتامین هیدروکلراید ۱۰درصد و زایلازین ۲درصد بی‌هوش شدند. سپس به‌وسیلهٔ الکل سطح شکمی درست در زیر جناغ تا ۳ سانتیمتر پایین‌تر از استخوان جناغ ضدعفونی شد و موهای این ناحیه با تیغ تراشیده و پوست و عضله در دو مرحلهٔ جدا برش زده شد. سپس با کمک پنس سر کج مجرای صفراوی مشترک از زیر کبد خارج شد و بعد از جداسازی رگ خونی، دو طرف مجرا با نخ سیلک بسته و درنهایت بین دو گره به‌وسیلهٔ قیچی بریده و مجرا قطع شد. در گروه شم تمام مراحل پیش‌گفته برای عمل کلستاز صورت گرفت، ولی مجرا بسته نشد. دو روز بعد از مسدودکردن مجرای صفراوی در حیوانات نشانه‌های کلستاز (زردی، ادرار تیره و اسهال چرب) مشاهده شد که به عنوان شاخص ایجاد کلستاز در نظر گرفته شد.

روش بررسی بافتی

دو و چهارهفته پس‌از کلستاز، برای خارج‌کردن مغز، ابتدا سر حیوان بی‌هوش از ناحیهٔ گردن جدا و پس‌از قیچی‌کردن پوست و عضلات، سطح جمجمه باز شد و این عمل بدون آسیب به مغز و درنهایت دقت انجام گرفت. مغزهای جداشده پس‌از شست‌وشو در سرم فیزیولوژی در محلول فیکساتیوفرمالین ۱۰-درصد قرار گرفت تا به طور کامل تثبیت شوند. مراحل آماده-سازی شامل آب‌گیری با درجات صعودی الکل‌اتیلیک و شفاف‌سازی به‌وسیلهٔ تولوئن بود. بافت پس ازشفاف‌سازی به حمام پارافین منتقل شد و پس‌از قالب‌گیری با پارافین (Merck) از آن برش‌های ۶ میکرونی گرفته شد. رنگ‌آمیزی با هماتوکسیلین-ائوزین (H&E) انجام شد و روی لام‌ها، لامل چسبانده شد. برش‌های مقاطع بافتی مغز در ناحیهٔ هیپوتالاموس توسط میکروسکوپ نوری (Zeiss) تحت بررسی قرارگرفت و با استفاده از میکروگراف‌های تهیه‌شده از این لام‌ها، اختلافات بافتی گروه‌های تجربی در مقایسه با گروه شاهد بررسی شد. به منظور شمارش سلولی از نرم‌افزار ImageJ استفاده شد (Lavazza *et al*., 2010). ضخامت هسته‌های SON و PVN، با قراردادن گراتیکول در اوکولر میکروسکوپ نوری از ابتدا تا انتهای هسته‌ها برحسب میکرومتر اندازه‌گیری شد.

روش و ابزار گردآوری اطلاعات

محاسبه‌ها با استفاده از تحلیل واریانس یک‌طرفه برای مقایسهٔ گروه‌ها توسط نرم‌افزار SPSS انجام شد. بعد از هر F معنی‌دار، تحلیل به کمک Post hoc tukey' test ادامه یافت. ازلحاظ آماری p کمتر از ۰/۰۵ معنی دار فرض شد.

نتایج

الف – یافته‌های کیفی: مشاهدات میکروسکوپی نشان‌دهندهٔ تغییرات بافتی در هسته‌های فوق‌بصری (SON) و مجاور-بطنی(PVN) هیپوتالاموس در حیوانات کلستاز شده است. در موش‌های کلستاتیک تراکم نورون‌های تشکیل‌دهندهٔ هسته‌های SON و PVN کاهش یافته و مورفولوژی سلول‌های تشکیل-دهنده تغییر کرده است و سلول‌ها کوچک و چروکیده شده‌اند. همچنین هتروکروماتینه‌شدن سلول‌ها و ائوزینوفیله‌شدن بافت هسته‌ها مشاهده‌شد. در شکل ۱ مقایسهٔ اسلایدها نشان می‌دهد که هیچ تغییری در بافت هستهٔ SON در گروه‌های کنترل و شم (۱A، B، و C) قابل مشاهده نیست. درصورتی‌که با بررسی این دو گروه با ۱D (گروه کلستاتیک)، فاصله‌گرفتن سلول‌ها در اثر نکروز قابل رؤیت است. همچنین در شکل ۲ عکس‌های A، B، و C که گروه‌های کنترل و شم هستهٔ PVN را نشان می‌دهند، تغییری در ساختار این هسته ایجاد نشده است، درصورتی‌که در ۲D، که نمونه کلستاتیک است، هتروکروماتینه‌شدن هسته‌ها و ایجاد فضای خالی اطراف سلول‌ها نشان مرگ سلولی است که در حالت کلستاتیک به میزان زیادی در بافت هسته PVN

[Downloaded from isharat.khu.ac.ir on 2026-10-28]
[DOR: 20.1001.1.24236330.1393.1.2.8.0]
[DOI: 10.29252/nbr.1.2.77]

مشاهده می‌شود. انسجام بافتی دو گروه قبل نیز در این گروه مشاهده نشد. با مقایسهٔ شکل ۳ کلستاز دوهفته‌ای و چهارهفته‌ای افزایش تغییرات بافتی به‌خصوص در هستهٔ PVN دیده می‌شود.

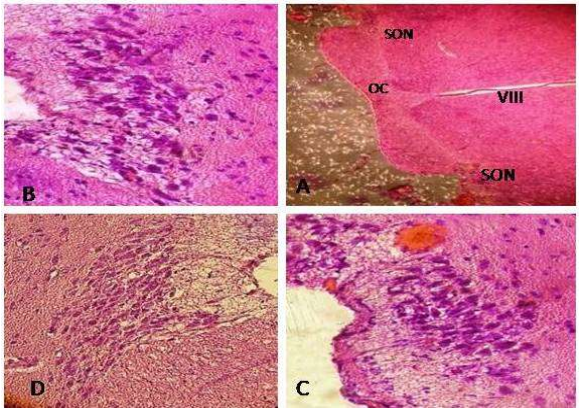

شکل۱ – هسته‌های فوق‌بصری در هیپوتالاموس گروه کنترل، اسلاید A (بزرگ‌نمایی ۱۰×)، اسلاید B (بزرگ‌نمایی ۱۰۰×)، گروه شم اسلاید C (بزرگ‌نمایی ۱۰۰×)، گروه کلستاز اسلاید D (بزرگ‌نمایی ۱۰۰×). با مقایسه تصاویر گروه کنترل و گروه شم تغییر خاصی قابل مشاهده نیست، ولی گروه کلستاز با کاهش تراکم بافتی، نکروز و هتروکروماتینه‌شدن هستهٔ فوق‌بصری همراه است. هسته فوق بصری: SON، اپتیک کیاسما: OC، بطن سوم : Vlll (رنگ آمیزی H&E).

Fig. 1. Supra optic nucleus of hypothalamus, A: Control (10X), B: Sham (100X), C: Cholestasis (100X). Brain tissue necrosis and wrinkle chromatic nuclei in supra optic nucleus in cholestatic rats were increased, but in the sham and control rats no changes were observed (H&E).

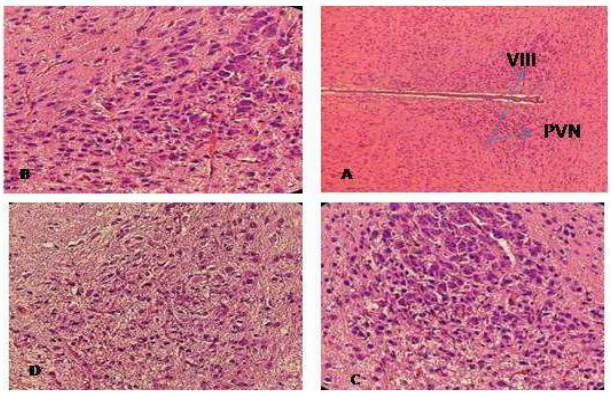

شکل ۲- هسته‌های مجاوربطنی در هیپوتالاموس گروه کنترل، اسلاید A (بزرگ‌نمایی ۴۰×) و اسلاید B (بزرگ‌نمایی ۱۰۰×)، اسلاید C گروه شم (بزرگ‌نمایی ۱۰۰×)، اسلاید D گروه کلستاز (بزرگ‌نمایی ۱۰۰×). با مقایسهٔ بافت گروه کنترل و گروه شم تغییر خاصی قابل مشاهده نیست ولی گروه کلستاز با کاهش تراکم بافتی، نکروز و هتروکروماتینه‌شدن هستهٔ مجاور بطنی همراه است. هستهٔ مجاوربطنی :PVN ، بطن سوم : Vlll. (رنگ آمیزی H&E، بزرگ‌نمایی ۱۰۰× و ۴۰۰ ×) .

Fig. 2. Para ventricular nucleus of hypothalamus, A: Control (40X), B: Sham (100X), C: Cholestasis (100X). Brain tissue necrosis and wrinkle chromatic nuclei in Para ventricular nucleus in cholestatic rats were increased, but in the sham and control rats no changes were observed (H&E).

[Downloaded from isharat.khu.ac.ir on 2026-10-28]
[DOR: 20.1001.1.24236330.1393.1.2.8.0]
[DOI: 10.29252/nbr.1.2.77]

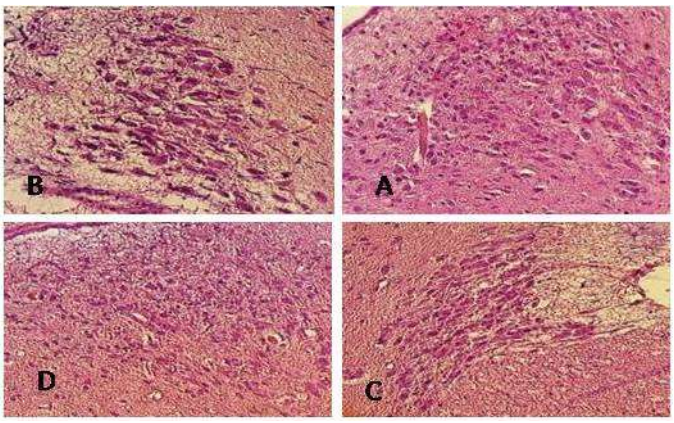

شکل ۳- اسلاید A هستهٔ فوق‌بصری دوهفته پس از کلستاز، اسلاید B هستهٔ فوق‌بصری چهارهفته پس از کلستاز، اسلاید C هستهٔ مجاوربطنی دوهفته پس از کلستاز، اسلاید D هستهٔ مجاوربطنی چهارهفته پس از کلستاز. افزایش میزان نکروز در چهارهفته پس از کلستاز در هر دو هسته قابل مشاهده است (رنگ آمیزیH&E، بزرگنمایی ۴۰×).

Fig. 3. A: Supra optic nucleus two weeks after BDL. B: Supra optic nucleus four weeks after BDL. C: Para ventricular nucleus two weeks after BDL. D: Para ventricular nucleus four weeks after BDL. Tissue necrosis in two nuclei were increased after four weeks (H&E- 40X).

ب – یافته‌های کمّی: با بررسی مورفولوژی هر یک از هسته‌های PVN و SON هیپوتالاموس این نکته به‌دست‌آمد که در اثر کلستاز و نکروز بافتی که در هسته‌های مورد نظر ایجاد شده، افزایش ضخامت در PVN و SON دیده می‌شود و اعداد به دست‌آمده از ضخامت این هسته‌ها، به صورت جدول مقایسه‌ای حاصل‌شد. همچنین درصد نکروز در بافت هسته‌های مجاور بطنی و فوق بصری محاسبه شد که نسبت به نمونه‌های کنترل و شم (جدول ۲) افزایش یافته است.

جدول ۱- ضخامت هسته‌های مجاور بطنی و فوق بصری در گروه‌های کنترل، شم و کلستاز، Mean ± SE، $p<0.05$

Table 1. Supra optic and Para ventricular nuclei thickness in control, sham and cholestasis. Mean ± SE, $p<0.05$.

گروه	ضخامت هسته مجاور بطنی (µm)	ضخامت هسته فوق بصری (µm)
کنترل	۱۹۲/۸۵ ±۵/۲	۲۷/۱۴ ±۳/۲
شم	۱۹۵/۷۱ ±۴/۸	۲۹/۲۸ ±۲/۵
دو هفته پس از کلستاز	۲۳۴/۲۸ ±۷/۵ *ℵ	۴۱/۴۲ ±۱/۴ *ℵ
چهار هفته پس از کلستاز	۲۲۱/۴۲ ±۳/۲ *ℵ	۴۲/۱۴ ±۲/۱ *ℵ

* در مقایسه با گروه کنترل و ℵ در مقایسه با گروه شم

[Downloaded from isharat.khu.ac.ir on 2026-10-28]
[DOR: 20.1001.1.24236330.1393.1.2.8.0]
[DOI: 10.29252/nbr.1.2.77]

جدول ۲- درصد نکروز در هسته‌های مجاور بطنی و فوق بصری در گروه‌های کنترل، شم و کلستاز، Mean ± SE، $p<0.05$.

Table 2. Supra optic and Para ventricular nuclei necrosis percentages in control, sham and two or four weeks after cholestasis. Mean ± SE, $p<0.05$.

گروه	درصد نکروز	درصد نکروز
کنترل	۱۴/۲۸±۰/۴۲	۱۹/۹±۰/۴۹
شم	۱۴/۸۷±۰/۴۱	۱۷/۲±۰/۷۱
دو هفته پس از کلستاز	۳۱/۷±۱/۲ *ℵ	۳۲/۸۵±۰/۷۸ *ℵ
چهار هفته پس از کلستاز	۴۰/۱±۳/۲ ¤*ℵ	۴۷/۱۵±۰/۴۹ ¤*ℵ

* در مقایسه با گروه کنترل و ℵ در مقایسه با گروه شم و ¤ در مقایسه با کلستاز دو هفته

بحث

با توجه به یافته‌های این مطالعه، کلستاز می‌تواند باعث افزایش آسیب بافتی، نکروز، هتروکروماتینه‌شدن و افزایش ضخامت در هسته‌های فوق‌بصری و مجاوربطنی شود. محققان نشان داده‌اند، در موش‌هایی که مجرای صفراوی آنها بسته می‌شود هایپرآمونیا رخ می‌دهد که به فعالیت میکروگلیال در مغز می‌انجامد و در-نهایت منجر به التهاب نورونی و یا عصبی منجر می‌گردد (Rodrigo *et al*., 2010). این التهاب مغزی و فعالیت میکروگلیاها با تخریب نورون ها همراه است (Chaparro-Huerta *et al*., 2002). به طور کلی، میکروگلیاهای فعال‌شده نقش مهمی در عملکردهای سایتوتوکسیک در سیستم عصبی دارند که هایت به آسیب‌بافتی منجر می‌شود. محققان اظهار کرده‌اند که میکروگلیاهای فعال‌شده، ترکیبات سیتوتوکسیک فراوانی ازجمله NO، پروتئاز، سیتوکینزهای التهابی و TNF-α را آزاد می‌کنند (Vincent *et al*., 1998). بنابراین هایپرآمونیا، که در جریان کلستاز رخ می‌دهد (Rodrigo *et al*., 2010)، احتمالاً می‌تواند یکی از دلایل آسیب به هسته‌های فوق‌بصری و مجاوربطنی باشد که در مطالعهٔ حاضر به آن اشاره شده است. همچنین طبق مطالعات صورت‌گرفته در سیروز کبدی، بیان TNF-α (Tumor necrosis factor α) افزایش می‌یابد که در آغاز آسیب‌های عصبی شرکت دارد (Huerta *et al*., 2002).

علاوه بر موارد گفته شده، کلستاز مرتبط با افزایش آندوتوکسین‌ها می‌باشد و آندوتوکسین‌ها نیز در مغز آسیب با شدت‌های متفاوت ایجاد می‌کند (Harry *et al*., 1999). بنابراین، احتمال دارد که آسیب بافتی مشاهده‌شده در نمونه‌های کلستازیس در هسته‌های هیپوتالاموسی، که در این مطالعه به آن اشاره شده است، با افزایش آندوتوکسین‌ها مرتبط باشد که طبق مطالعات گذشته در کلستاز رخ می‌دهند.

مطالعات نشان داده‌اند که کلستاز، با تغییر میزان هورمون وازوپرسین نیز همراه است. تحقیقات نشان داده که ترشح وازوپرسین در موش‌های BDL افزایش می‌یابد (Doignon *et al*., 2011; Cunningham *et al*., 2012). مشخص شده که افزایش وازوپرسین در سیروزکبدی می‌تواند به‌علت کاهش زیاد در حجم و فشار خون باشد (Cunningham *et al*., 2012). محققان اعلام کرده اند که تحریک ترشح وازوپرسین در موش های کلستازیس، احتمالاً کبد را دربرابر استرس‌های تنشی و ازدیاد اسیدهای صفراوی محافظت می‌کند (Moezi *et al*., 2004). افزایش تعدادی از فاکتورها ازجمله نمک‌های

[Downloaded from isharat.khu.ac.ir on 2026-10-28]
[DOR: 20.1001.1.24236330.1393.1.2.8.0]
[DOI: 10.29252/nbr.1.2.77]

صفراوی، اندوتوکسین‌ها و پروستاگلاندین‌ها می‌تواند از دلایل کاهش فشار یا هیپوتنشن باشد.

به‌علاوه، سندرم کبدی–مغزی (هپاتیک انسفالوپاتی) که در بیماران کلستاتیک گزارش شده است به دلیل تغییر در عملکرد و متابولیسم مغز و نیز تغییرات مورفولوژی در این بیماران ایجاد می‌شود (Moezi *et al*., 2004). این سندرم با کاهش فعالیت استیل‌کولین‌استراز، افزایش پراکسیداسیون لیپید، تورم آستروسیت‌ها و ادم در مغز موش‌های BDL همراه است که می‌تواند باعث تورم و دلیل افزایش ضخامت بافت هسته‌های فوق بصری و مجاور بطنی در این تحقیق باشد (Wright *et al*., 2007; Cauli *et al*., 2009; Yool *et al*., 2009). همچنین مطالعات نشان داده‌اند، با افزایش توکسی‌سیتی در مغز، influx و efflux آب کاهش یافته، که علت آن را به آسیب بافتی هسته‌های SON و PVN نسبت داده‌اند (Yool *et al*., 2009). درنهایت ازآنجاکه در موش‌های کلستاتیک اندوتوکسین‌ها، اسیدهای صفراوی، اپیوئیدها و غیره افزایش می‌یابند و هایپرآمونیا رخ می‌دهد، احتمال دارد که این مواد به بافت این هسته‌های مؤثر در اخذ آب آسیب یزنند. در–مجموع برای نتیجه‌گیری بهتر و مستندتر در این زمینه، لازم است مطالعات بیشتری صورت پذیرد.

References / منابع

عریان، ش و ولیزادگان، ف.۱۳۸۸ . – نورواندوکرینولوژی. انتشارات دانشگاه خوارزمی. ۴۹۶ ص. تهران

Borhani, A., Houshmand, G., Samini, M., Narimanian, K., Hajrasouliha, A., Tavakoli, S. and Ebrahimi, F. 2005. A2 adenoreceptor subsensitivity in mesenteric vascularbed of cholestatic rats: The role of nitric oxid and endogenous opioids. – The European Journal of Pharmacology 514: 183-189.

Bouscarel, B., Matzuzalzi, Y. and Lee, M. 1998. Changes in G-protein expression account for impaired modulation of hepatic AMP formation after BDL ligation. – The American Journal of Physiology 274: 1151-1159.

Cauli, O., Rodrigo, R., Liansola, M., Montoliu, C., Monfort, P. and Piedrafita, B. 2009. Glutamatergic and gabaergic neurotransmission and neuronal circuits in hepatic encephalopathy. – The Journal of Metabolic Brain Disease 24: 69-80.

Chaparro-Huerta, V., Rivera-Cervantes, M., Torres-Mendoza, B. and Beas-Zarate, C. 2002. Neuronal death and tumor necrosis factor-a response to glutamateinduced excitotoxicity in the cerebral cortex of neonatal rats. – The Journal of Neuroscience Letters 333: 95–98.

Cunningham, J.T., Nedungadi, T.H., Walch, J.D., Nestler, E.J. and Gottlieb, H.B. 2012. FosB in the supraoptic nucleus contributes to hyponatremia in rats with cirrhosis. – American Journal of Physiol. Regulatory Integrative and Comparative Physiology 303: 177–185.

Doignon, I., Julien, B., Lanneau, V.S., Garcin, I., Alonso, G., Nicou, A., Monnet, F., Gigou, M., Humbert, L., Rainteau, D., Azoulay, D., Castaing, D., Gillon, M., Samuel, D., Duclos-Vallée, J.C.H. and Tordjmann, T.H. 2011. Immediate neuroendocrine signaling after partial hepatectomy through acute portal hyperpressure and cholestasis. – The Journal of Hepatology 54: 481–488.

Farajzadeh Deroee, A., Ghazi Nezami, B., Ejtemaei Mehr, S.H., Hosseini, R., Hassanzadeh Salmasi, A., Shafaat Talab, S., Jahanzad, I. and Dehpour, A.R. 2010. Cholestasis induced nephrotoxicity: The role of endogenous opioids. – The Journal of Life Sciences 86: 488–492.

Gaskari, S.A., Mani, A.R., Ejtemaei-Mehr, S., Namiranian, K., Homayoun, H., Ahmadi, H. and Dehpour, A.R. 2002. Do endogenous opioids contribute to the bradycardia of rats with obstructive cholestasis? – The Journal of Fundamental & Clinical Pharmacology 16: 273–279.

Hajrasouliha, A.R., Tavakoli, S., Jabehdar-Maralani, P., Shafaroodi, H., Borhani, A.A., Houshmand, G., Sadeghipour, H., Dehghani, M. and Dehpour, A.R. 2004. Resistance of

[Downloaded from isharat.khu.ac.ir on 2026-10-28]
[DOR: 20.1001.1.24236330.1393.1.2.8.0]
[DOI: 10.29252/nbr.1.2.77]

cholestatic rats against epinephrine-induced arrhythmia: the role of nitric oxide and endogenous opioids. – The European Journal of Pharmacology 499: 307-313.

Harry, D., Anand, R., Holt, S., Davies, S., Merley, R., Frnando, B., Goodier, D. and Moore, K. 1999. Increased sensitivity to endotoxemia in the bile duct ligated cirrhotic Rat. – The Journal of Hepatology 30(5):1198-205.

Hasanein, P., Parviz, M., Keshavarz, M., Javanmardi, K. and Ghaseminejad, M. 2007. Modulation of cholestasis-induced antinociception in rat two NMDA receptor antagonists: MK-801 and magnesium sulfate. – The European Journal of Pharmacology 554: 123-127.

Heidenreich, S., Brinkema, E., Martin, A., Dusing, R., Kipnowski, J. and Kramer, H.J. 1987. The kidney and cardiovascular system in obstructive jaundice: functional and metabolic studies in conscious rats. – The Journal of Clinical Science 73: 593–599.

Jones, E.A. and Bergasa, N.V. 1999. The pruritus of cholestasis. – The Journal of Hepatology 29: 1003-1006.

Kountouras, J., Billing, B.H. and Scheuer, G.W. 1984. Prolonged bile duct ligation, a new experimental model for cirrhosis in the rat. – The British Journal of Experimental Pathology 305: 305-311.

Lavazza, C., Carlo-Stella, C., Giacomini, A., Cleris, L. and Righi, M. 2010. CD34 cells engineered to express membrane-bound tumor necrosis factor–related apoptosis-inducing ligand target both tumor cells and tumor vasculature. – The Journal of Gastroenterology 139: 675–684.

Mani, A.R., Nahavandi, A., Mani, A.H. and Dehpour, A.R. 2001. Role of nitric oxide in hypodipsia of rats with obstructive cholestasis. – The Journal of Pharm Pharmacology 53: 277-81.

Matthai, J. and Poul, S. 2001. Evaluation of cholestatic jaundice in Young Infants. – The Journal of Indian Pediatrics 38: 893-898.

May, J.E. 1995. View points on digestive diseases: Bone disease in cholestatic liver disease. – The Journal of Gastroentrology 108: 275-283.

Mbarek, S., Saidi, T. and Chaouacha-Chekir, R.B. 2012. Effect of Cadmium contaminated diet in controlling water behavior. – The Journal of Neuroendocrinology and Behavior 13: 65-73.

Moezi, L., Rezayat, M., Samini, M., Shafaroodi, H., Ejtemie, S.H., Ebrahim Khani, M.R. and Dehpour, A.R. 2004. Potentiation of anandamide effects in mesentric beds isolated from bile duct-ligated rats: Role of nitric oxide optic tectom. – The European Journal of Pharmacology 489: 53-59.

Moezi, L., Shafaroodi, H. and Dehpour, A.R. 2006. Involvement of nitrergic and opioidergic systems in the hypothermia induced by cholestasis in rats. – The Journal of Pathophysiology 13: 227–232.

Molina, M.A., Martinez-Hugue, F., Asensi Monozo, M.T., Brines Solanes, J. and Codoner Franch, P. 1998. Cholestatic-type hepatits in childhood. – The Journal of Anales Españoles de Pediatría 49: 253-256.

Otsubo, H., Onaka, T., Suzuki, H., Katoh, A., Ohbuchi, T., Todoroki, M., Fujihara, H., Yokoyama, T., Matsumoto, T. and Ueta, Y. 2010. Centrally administered relaxin-3 inmduces Fos expression in the osmosensitive areas in rat brain and facilitates water intake. – The Journal of Peptides 31: 1124-1130.

Reyes, H. and Simon, F.R. 1993. Intrahepatic cholestasis of pregnancy: an estrogen - related disease. – The Journal of Seminar in Liver Disease 13: 289-301.

Rodrigo, R., Cauli, O., Gomez, U., Agusti, A., Hernandez, V., Garcia, J. and Felipo, V. 2010. Hyperammonemia Induces Neuroinflammation That Contributes to Cognitive Impairment in Rats With Hepatic Encephalopathy. – The Journal of Blood 115: 2231- 2239.

Rothuizen, J. 2009. Important Clinical Syndromes Associated with Liver Disease. – Veterinary Clinics of North America Small Animal Practice Journal 39: 419–437.

Takahashi, A., Ishimaru, H., Ikarashi, Y., Kishi, E. and Maruyama, Y. 2001. Opposite regulation of body temperature by cholinergic input to the paraventricular nucleus and supraoptic nucleus in rats. – The Journal of Brain Research 909: 102-111.

Vincent, V.A.M., Tilders, F.J.H. and Van Dam, A.M. 1998. Production, regulation and role of nitric oxide in glial cells. – The Journal of Mediators of Inflammation 7: 239–255.

[Downloaded from isharat.khu.ac.ir on 2026-10-28]
[DOR: 20.1001.1.24236330.1393.1.2.8.0]
[DOI: 10.29252/nbr.1.2.77]

Wright, G., Davies, N.A., Shawcross, D.L., Hodges, S.J., Zwingmann, C., Brooks, H.F., Mani, A.R., Harry, D., Stadlbauer, V., Zou, Z., Wiliams, R., Davies, C., Moore, K.P. and Jalan, R. 2007. Endotoxemia produces coma and Brain swelling in bile duct-ligated rats. – The Journal of Hepatology 45: 1517-26.

Yool, A.J., Brown, E.A. and Flynn, G.A. 2009. Roles for novel pharmacological blockers of aquaporins in the treatment of brain oedema and cancer. – Proceedings of the Australian Physiological Society 40: 71-78.

Zarrindast, M.R., Hoseindoost, S. and Nasehi, M. 2012. Possible interaction between opioidergic and cholinergic systems of CA1 in cholestasis-induced amnesia in mice. – The Journal of Behaivioural Brain Research 228: 116-124.

[Downloaded from isharat.khu.ac.ir on 2026-10-28]

[DOR: 20.1001.1.24236330.1393.1.2.8.0]

[DOI: 10.29252/nbr.1.2.77]