[Downloaded from isharat.khu.ac.ir on 2026-10-28]

[DOR: 20.1001.1.24236330.1394.2.2.6.5]

[DOI: 10.21859/acadpub.nbr.2.2.131]

مقایسه و بررسی تغییرات فراساختاری تخمک و هیپوفیز در ماهی گورامی سه‌خال نابالغ تحت تیمار با $LHRH-A_2$، ۱۷ بتااستراديول و عصارهٔ هیدروالکلی سرشاخهٔ هوایی مرزنجوش

صدیقه باقری زیاری[۱]، طاهره ناجی[۱*] و همایون حسین‌زاده صحافی[۲]

دریافت: ۱۳۹۳/۴/۱۸/ پذیرش: ۱۳۹۴/۶/۱۶

[۱]گروه آموزشی علوم پایه، دانشکدهٔ داروسازی، واحد علوم دارویی دانشگاه آزاد اسلامی، تهران
[۲] موسسهٔ تحقیقات علوم شیلاتی کشور ، سازمان تحقیقات ،آموزش و ترویج کشاورزی ، تهران
*مسئول مکاتبات: tnaji2002@gmail.com

چکیده. مرزنجوش به‌عنوان گیاهی موثر برای درمان ناباروری در طب سنتی استفاده می‌شد. تحقیق حاضر، به مقایسهٔ اثر عصارهٔ هیدروالکلی سرشاخهٔ هوایی مرزنجوش با $LHRH-A_2$ و ۱۷ بتااستراديول بر فراساختار تخمک و هیپوفیز در ماهی گورامی سه‌خال نابالغ پرداخته است. بدین‌منظور ۶۰ قطعه ماهی گورامی سه-خال با میانگین وزنی۱± ۲/۱ گرم به شش گروه: دارونما، نرمال سالین، اتانولی و ۳ گروه تجربی (مرزنجوش و ۱۷ بتااستراديول با دوز ۵۰ میلی‌گرم بر کیلوگرم و $LHRH-A_2$ با دوز ۰/۰۰۵ میلی‌گرم بر کیلوگرم) تقسیم شدند (هر گروه ۱۰ قطعه ماهی). ماهیان به صورت IM، یک‌روزدرمیان و در ۷ دوز تزریق شدند. فراساختار تخمک و هیپوفیز قدامی در هر سه تیمار اندازه‌گیری و با تیمارهای کنترل مقایسه شد. نتایج نشان داد که اندازهٔ فولیکول تخمک و میانگین قطر کیسه‌های دستگاه گلژی در تیمار مرزنجوش از تیمار $LHRH-A_2$ بیشتر، ولی از تیمار ۱۷ بتااستراديول کمتر است ($p\leq0.05$). همچنین نتایج حاصل از مقایسه فراساختار هیپوفیز قدامی نشان داد که در تیمار مرزنجوش تعداد گرانول‌های کوچک افزایش یافته و مقدار کمی گرانول بزرگ نیز در سلول گنادوتروپ ساخته شده است. در ماهیان تحت درمان با ۱۷بتااستراديول نیز تعدادگرانول‌های بزرگ به‌طور قابل توجهی افزایش یافت، درحالی‌که درتیمار $LHRH-A_2$ گرانول‌های های بزرگ لیز شده و تحریک به طور کامل صورت گرفته بود. نتایج حاضر حاکی از تاثیر گیاه مرزنجوش بر باروری ماهی گورامی سه‌خال بود.

واژه های کلیدی. مرزنجوش، ۱۷ بتااستراديول ،$LHRH-A_2$، فراساختارهیپوفیز، فراساختار تخمک

Comparison and evaluation the ultra-structural changes in the oocyte and pituitary in immature *Trichogaster trichopterus* treated with LHRH- A_2, 17beta-estradiol and hydroalcoholic extract of air branch of *Origanum vulgare*

Sedigheh Bagheri Ziari[1], Tahereh Naji[1*] and Homayoun Hosseinzadeh Sahafi[2]

Received 09.07.2014/ Accepted 07.09.2015

[1]Department of Basic Sciences, Faculty of Pharmacy, Pharmaceutical Sciences Branch, Islamic Azad University (IAUPS), Tehran, Iran
[2]Iranian Fisheries Science Research Institute, Agricultural Research, Education and Extension Organization, Tehran, Iran
[*]Correspondent author: tnaji2002@gmail.com

Abstract. *Origanum vulgare* was used as an effective herbal for infertility treatment in traditional medicine. The present study compared the effects of the hydroalcoholic extract of the air branch of *Origanum vulgare*, $LHRH-A_2$, and17β-estradiol on the ultrastructure of oocyte and pituitary in immature *Trichogaster trichopterus*. For this purpose 60 pieces of *Trichogaster trichopterus* with average weight of 2.1±1gram were divided into 6 groups: saline, placebo, ethanol and 3 experimental groups (*Origanum vulgare* and 17β-estradiol at a dose of 50 mg/kg and $LHRH-A_2$ at a dose of 0.005 mg/kg) (each group 10 fish). Fish were injected intra-muscularly, one dose every other day and seven doses in total. Ultrastructure of oocyte and anterior pituitary in the three treatments were measured and compared with control treatments. The results showed that the size of oocytes follicle and the mean diameter of Golgi vesicles in *Origanum vulgare* treatment was higher than that in $LHRH-A_2$ treatment, but there were lesser than that in 17beta-estradiol treatment ($p\leq0.05$). The results of the ultrastructural comparision of the anterior pituitary showed that in *Origanum vulgare* treatment the number of small cells increased and made a few large granules in gonadotroph cells. In fish treated with 17β-estradiol the number of large granules increased significantly, whereas in $LHRH-A_2$ treatment large granules were lysed and stimulation was complete. The present results suggested that the *Origanum vulgare* affected *Trichogaster trichopterus* fertility.

Keywords. *Origanum vulgare*, 17β-estradiol, LHRH-A2, ultrastructure of pituitary, ultrastructure of oocyte

[Downloaded from isharat.khu.ac.ir on 2026-10-28]

[DOR: 20.1001.1.24236330.1394.2.2.6.5]

[DOI: 10.21859/acadpub.nbr.2.2.131]

مقدمه

با درنظرگرفتن روش‌های مختلف معتبرسازی و سنجش‌های زیستی موجود، در سال‌های اخیر، ماهی به مدل مناسب سنجش-زیستی و همچنین استراتژی جالب توجهی برای معرفی ترکیبات با آثار فارماکولوژی جدید تبدیل شده است (Govind, 2011).

ماهی گورامی سه‌خال با نام علمی *Trichogaster trichopterus* شناخته شده است. این ماهی از خانوادهٔ آنابانتیده بوده و بومی جنوب‌شرقی آسیا است. علت استفاده از این آبزی در مطالعات اندوکراینی، شباهت زیاد محور هیپوتالاموس-هیپوفیز-گناد با انسان، قدرت باروری بالا، نگهداری آسان و مقرون‌به‌صرفه‌بودن آن است (عمادی ، ۱۳۸۸). در تمام مهره-داران از جمله ماهی‌ها، محور هیپوفیز- هیپوتالاموس-گناد نقش مهمی را در تولید مثل ایفا می‌کند (Okubo & Nagahama, 2008). از هورمون‌های موثر در این محور، گنادوتروپین‌ها (LH و FSH) هستند که از سلول‌های گنادوتروپ در هیپوفیز قدامی ترشح می‌شوند (Arey & López, 2011). این هورمون‌ها با تحریک سنتز ویتلوژنین کبدی (Tayler *et al.*, 1991) و تولید ۱۷ بتااستراديول در سلول‌های لایهٔ گرانولوزا سبب رشد و بلوغ تخمک و باروری می‌شوند (Swanson, 1994).

گیاه مرزنجوش با نام علمی *Origanum vulgare*، از خانوادهٔ نعناع است و به عنوان ضدنفخ، مدر، ضدمیکروب و کاهندهٔ مشکلات قاعدگی مصرف سنتی دارد (امین ، ۱۳۸۳). تحلیل ترکیبات شیمیایی موجود در این گیاه نشان داد که این گیاه حاوی ۴ فیتواستروژن به نام‌های آپی‌ژنین، بیوچانین‌آ، کوئرستین و لوتئولین می باشد (Van Meeuwen *et al.*, 2007). فیتو-استروژن‌ها، زینواستروژن مشتق‌شده از گیاهان هستند که غیر استروئیدی بوده و به‌دلیل شباهت ساختاری خود با ۱۷ بتا-استرادیول می‌توانند نقش این هورمون را به‌طور ضعیف‌تری بر رسپتورهای استروژنی در نقاط مختلف بدن ایفا کنند (Yildiz, 2005). مطالعات کاظمی و همکاران نشان داد که عصارهٔ اتانولی برگ این گیاه، سبب ترشح LH و FSH در موش نر نابالغ می‌شود (کاظمی و همکاران، ۱۳۹۰). همچنین در تحقیقات متعددی که محققان دربارهٔ اثر ترکیبات موجود در این گیاه در موش‌های هایپرگلایسمی و افراد مبتلا به هایپرتیروئیدیسم داده-اند، نشان داده شد که ترکیبات موجود در این گیاه می‌توانند سبب افزایش ترشح هورمون‌های تیروئیدی (Khelifi *et al.*, 2003; Panda & Kar, 2007) و انسولین (Cazarolli *et al.*, 2009; Esmaeili *et al.*, 2009) شوند و به‌صورت غیر مستقیم بر محور هیپوفیز-هیپوتالاموس-گناد اثر گذار باشند. از آن‌جا که تاکنون مطالعاتی به منظور مقایسه اثر این گیاه بر سطوح مختلف محور هیپوفیز-هیپوتالاموس-گناد صورت نگرفته است، در این تحقیق به مقایسهٔ اثر عصارهٔ هیدرو الکلی سر شاخهٔ هوایی مرزنجوش بر هیپوفیز و تخمک ماهی گورامی سه‌خال ومقایسهٔ اثرات آن با LHRH -A_2 و۱۷ بتااستراديول پرداخته شد.

مواد و روش‌ها

در این تحقیق ۶۰ قطعه ماهی گورامی سه‌خال نابالغ با میانگین وزنی ۱±۲/۱ گرم و میانگین طولی ۱±۵/۱ سانتی‌متر از شرکت ماهیران تهیه شد. سپس ماهیان به ۶ گروه ده‌تایی(جدول۱) تقسیم شده و در آکواریوم‌هایی به ابعاد ۶۰×۴۰×۳۰ سانتی‌متر مربع رها شدند. ماهیان تحت موقعیت غذایی و نوری یکسان ودمای ۲۵-۲۲ درجهٔ سانتی‌گراد، pH= ۷-۷/۴ و درجهٔ سختی بین ۷۵-۷۰ (میلی‌گرم/لیترکربنات‌کلسیم‌کربنات) نگهداری شدند. محلول های آماده شده به صورت IM و به ازای هر کیلوگرم وزن بدن ماهی تزریق شدند.

جهت تهیهٔ عصارهٔ مرزنجوش، سرشاخهٔ هوایی گیاه در تیرماه ۱۳۹۲ از مزارع کشت گیاه اسانس در گرگان جمع‌آوری شده و متخصصان آن را شناسایی کردند. این گیاه با کد هرباریومی ۱۱۶۲AUPF در دانشگاه آزاد واحد علوم دارویی ثبت شد. پس از خشک‌شدن سرشاخهٔ هوایی گیاه، عصاره‌گیری در دمای اتاق با استفاده ازدستگاه پرکولاتور و روش پرکولاسیون با حلال اتانول ۹۶ درجه صورت گرفت (Ahmed *et al.*, 2002) و سپس رقت مورد نظر ساخته شد. برای تهیهٔ محلول‌های تزریقی تیمارهای ۵، ۶ و ۱۰۰ گرم از پودرهای LHRH-A_2 (شرکت Ningbo Sansheng) و ۱۷ بتااستراديول (شرکت ابوریحان) به ترتیب در ۱۰۰ سی‌سی محلول نمکی (0.7% NaCl)

[Downloaded from isharat.khu.ac.ir on 2026-10-28]
[DOR: 20.1001.1.24236330.1394.2.2.6.5]
[DOI: 10.21859/acadpub.nbr.2.2.131]

(Ahmadnezhad *et al.*, 2013) و ۱۰۰ سی‌سی اتانول ۹۶ درجه حل شده و بعد از رقت‌سازی مطابق با جدول ۱ به ماهیان تزریق شدند (Nakari & Erkomaa, 2003). در هر تزریق ماهی ۰/۰۲ سی‌سی از محلول را دریافت کرد. برای تزریق به ماهیان از سرنگ BD نیم‌میکرولیتر (شرکت Pic) استفاده شد. تزریقات یک‌روز در میان و در ۷ دوز انجام شد. در پایان آزمایش، ماهیان هر تیمار با روغن گل میخک (۰/۱ میلی‌لیتر بر لیتر) بیهوش شدند و طول و وزن آنها با استفاده از ترازوی دیجیتال (با دقت ۰/۰۱ گرم) و خط‌کش بیومتری تحت بررسی قرار گرفت. جهت مطالعات فراساختاری، با یک برش نیم‌دایره ای از دهان به سمت شکم و برش از جمجمه، مغز و تخمدان ماهیان با دقت جدا شد. سپس برش‌هایی از مغز و تخمدان به ابعاد ۱ میلی‌متر در ۲/۵٪ گلوتارآلدئید و ۰/۵٪ فرمالین به‌مدت یک ساعت ثابت شد. در مرحلهٔ بعد نمونه‌ها ۳ مرتبه و هر مرتبه ۱۵دقیقه توسط بافر فسفات ۰/۱ مولار در pH=۷/۴ شسته شدند. در ادامه جهت تثبت ثانویه، نمونه‌ها به مدت ۲۰ دقیقه در دی‌متیل سولفوکساید (DMSO) یک‌درصد قرارگرفتند. سپس نمونه‌ها در محلول اتانولی به طور سریالی خشک شدند و در نهایت در EPON ۸۱۲ قرار داده شدند.

مکان هیپوفیز قدامی و تمایز سلول‌های گنادوتروپ براساس روش Olivereau و همکاران صورت گرفت (Olivereau *et al.*, 1986). سپس از نواحی موردنظر از غدهٔ هیپوفیز و تخمدان توسط دستگاه اولترامیکروتوم (EM UC7) برش‌های فوق العاده نازک در ابعاد ۶۰-۵۰ نانومتر زده شد. در مرحلهٔ بعد برش‌های تهیه شده با نیترات‌سرب و اورانیل‌استات رنگ‌آمیزی شده و در مجتمع آزمایشگاهی دانشگاه آزاد واحد علوم تحقیقات زیر میکروسکوپ الکترونی (مدل PHILIPS EM 208) با ولتاژ ۷۰ کیلوولت و مش مسی تحت بررسی قرار گرفتند (Meyers, 2000). جهت اندازه‌گیری قطر کیسه‌های دستگاه گلژی در هر تیمار از نرم‌افزار AxioVisionRel استفاده شد. سپس به منظور تجزیه و تحلیل داده‌ها از نرم-افزار SPSS و روش آنالیز واریانس یک‌طرفه (one-way ANOVA) وآزمون مقایسهٔ میانگین دانکن استفاده گردید.

نتایج

بررسی فولیکول‌های تخمک

غشای سلول تخمک پنج لایه دارد که از بیرون به داخل عبارت-اند از: لایهٔ تکا (تکای داخلی و خارجی)، غشا پایه، لایهٔ فولیکولی، لایهٔ زونا رادیاتا (زونا رادیاتای داخلی و خارجی) و کورتیکال آلوئولی. در مرحلهٔ رشد نهایی تخمک، جذب زرده بسیار مهم است.

همچنین با افزایش فعالیت فولیکول‌ها در جهت انتقال زرده به اووسیت اندازهٔ آنها افزایش می‌یابد. سلول‌های فولیکولی تخمدان از نظر اندازه و جذب زرده بین‌گروه‌های شاهد، مرزنجوش، ۱۷بتااستراديول (دوز ۵۰ میلی‌گرم بر کیلوگرم) و LHRH-A_2 (در دوز ۰/۰۰۵ میلی‌گرم بر کیلوگرم) نشان داده شده است. در سلول فولیکولی تخمدان تیمار شاهد، هسته بیضی شکل است و هستک‌ها به طورمنظم درون آن قرار دارند. در این سلول تجمع کروماتین و ذرات میتوکندری مشخص است (شکل ۱). در سلول فولیکولی ۱۷ بتااستراديول اندازهٔ هسته نسبت به سیتوپلاسم افزایش یافته، هستک‌ها در هسته پراکنده شده و درون سلول وزیکول ایجاد شده است.

جدول ۱- تیمارها و دوز تزریقی در ماهی گورامی سه‌خال نابالغ.

Tab. 1.Treatments and injected dose in immature *Trichogaster trichopterus*.

گروه تیماری	ماده تزریقی	دوز تزریقی
۱	کنترل ۱ (دست نخورده)	۰/۰۲ سی‌سی
۲	کنترل ۲ (نرمال سالین)	۰/۰۲ سی‌سی
۳	کنترل ۳ (اتانولی)	۰/۰۲ سی‌سی
۴	مرزنجوش	۵۰ میلی‌گرم بر کیلوگرم
۵	۱۷ بتااستراديول	۵۰ میلی‌گرم بر کیلوگرم
۶	LHRH -A_2	۰/۰۰۵ میلی‌گرم بر کیلوگرم

این وزیکول‌ها جهت ذخیرهٔ زرده و انتقال آن از لایهٔ تک خارجی به هسته است. در این تیمار، سلول‌های لایهٔ تک خارجی در حال اندوسیتوز زردهٔ پروتئینی بوده و سایز فولیکول افزایش یافته است (شکل۲a). در سلول فولیکولی تخمدان تیمار مرزنجوش جذب زرده به‌وسیلهٔ اووسیت مشخص شده است. هستهٔ سلول بزرگ شده و هستک‌ها در آن پراکنده شده‌اند. هم زمان با افزایش اندازهٔ هسته، اندازهٔ فولیکول‌ها نیز به دلیل افزایش فعالیت سلول‌ها بزرگ‌تر شده است، اما اندازهٔ آن‌ها از تیمار ۱۷ بتااستراديول کمتر است (شکل ۲b). درتیمار $LHRH-A_2$ هستهٔ سلول‌های فولیکولی کشیده شده است و به سمت غشا فولیکول حرکت کرده است. اندازهٔ فولیکول‌های این تیمار از تیمار مرزنجوش کوچک‌تر است. جذب زرده توسط اووسیت مشخص شده است (شکل۲c).

بررسی دستگاه گلژی در فولیکول‌های تخمک

فعالیت دستگاه گلژی همانند دیگر اندامک‌ها با توجه به رشد فولیکول‌های تخمدان افزایش می‌یابد. دستگاه گلژی در سلول های فولیکولی تخمک ۱۷بتااستراديول (شکل ۳a) و مرزنجوش (شکل ۳b) (دوز ۵۰ میلی‌گرم بر کیلوگرم) و $LHRH-A_2$ (شکل ۳c) (در دوز ۰/۰۰۵ میلی‌گرم بر کیلوگرم) نشان داده شده است. به‌منظور بررسی روند بلوغ در اووسیت‌ها قطر کیسه های دستگاه گلژی در سه تیمار در جدول ۲ مقایسه شده است. نتایج تحلیل آماری حاصل از میانگین قطر اووسیت‌ها بین سه تیمار، اختلاف معناداری را نشان می‌دهد، به‌طوری‌که بیشترین قطر کیسه‌های دستگاه گلژی مربوط به تیمار ۱۷ بتااستراديول و کمترین آن مربوط به $LHRH-A_2$ بوده است.

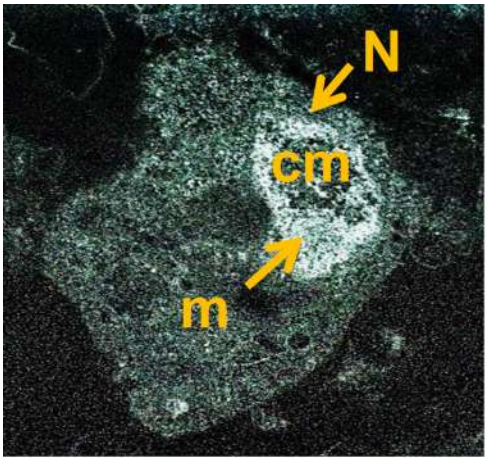

شکل ۱- تصویر میکروسکوپ الکترونی مقطعی از سلول فولیکولی در تخمدان ماهی گورامی سه‌خال تیمار شاهد. در این تصویر هسته با (N)، کروماتین با (cm) و میتوکندری با (m) دیده می‌شود.

Fig. 1. Cross-sectional scanning electron microscopy (SEM) image of follicular cell in the ovarian *Trichogaster trichopterus* control treatment. In this picture Nucleus (N), chromatin with (cm) and mitochondrial (m) can be seen.

[Downloaded from isharat.khu.ac.ir on 2026-10-28]
[DOR: 20.1001.1.24236330.1394.2.2.6.5]
[DOI: 10.21859/acadpub.nbr.2.2.131]

[Downloaded from isharat.khu.ac.ir on 2026-10-28]

[DOR: 20.1001.1.24236330.1394.2.2.6.5]

[DOI: 10.21859/acadpub.nbr.2.2.131]

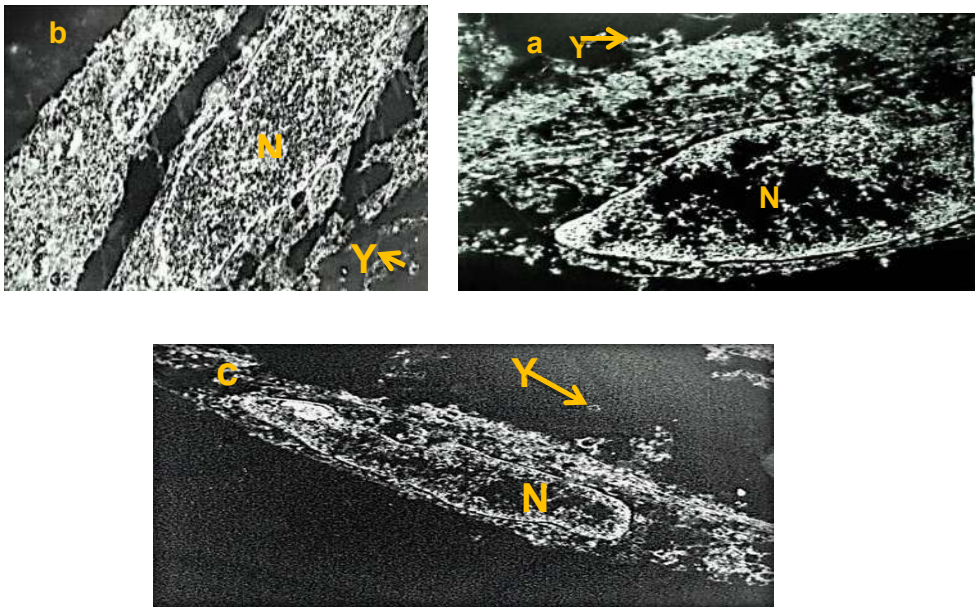

شکل ۲- تصاویر میکروسکوپ الکترونی مقطعی از سلول فولیکولی در تخمدان ماهی گوررامی سه‌خال تحت تیمار با ۱۷بتااستراديول (در دوز ۵۰ میلی‌گرم بر کیلوگرم). (a)، مرزنجوش (در دوز ۵۰ میلی‌گرم بر کیلوگرم) (b) و LHRH-A_2 (در دوز ۰/۰۰۵ میلی‌گرم بر کیلوگرم) (c). در این تصاویر هسته با (N) و زرده (Y) دیده می‌شود.

Fig. 2. Cross-sectional SEM images of follicular cell in the ovarian *Trichogaster trichopterus* treated with 17β-estradiol (at the dose of 50 mg/kg) (a), LHRH-A_2 (at the dose of 0.005 mg/kg) (b), and *Origanum vulgare* (at the dose of 50 mg/kg) (c). In these pictures Nucleus (N) and yolk (Y) can be seen.

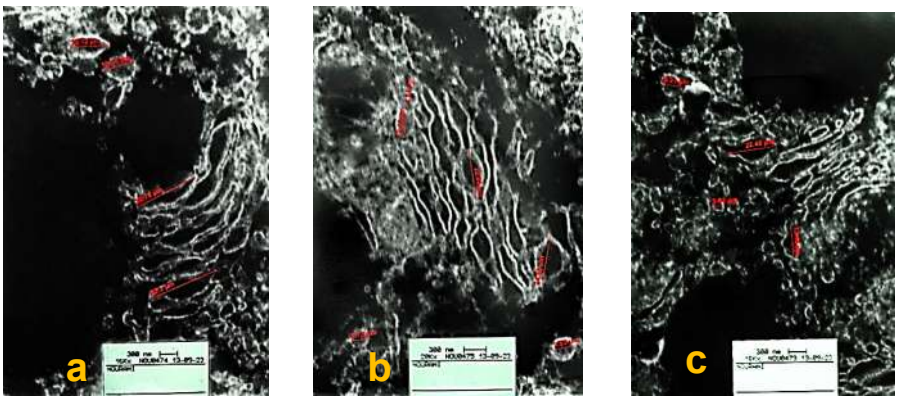

شکل ۳- تصویر میکروسکوپ الکترونی مقطعی از دستگاه گلژی در تخمدان ماهی گورامی سه‌خال. در ماهیان تحت تیمار با ۱۷ بتااستراديول. با افزایش فعالیت تخمدان، قطر دستگاه گلژی افزایش یافته است (a). در ماهیان تحت‌تیمار با مرزنجوش قطردستگاه گلژی از تیمار ۱۷ بتااستراديول کمتراست (b). در ماهیان تحت تیمار با LHRH-A_2 قطر دستگاه گلژی کمتر از دو تیمار دیگر است (c).

Fig. 3. Cross-sectional SEM image of golgi apparatus in the ovarian *Trichogaster trichopterus*. In fish treated with 17β-estradiol by increasing ovarian activity the diameter of golgi apparatus has increased(a). In fish treated with *Origanum vulgare* the diameter of golgi apparatus is shorter than17β-estradiol (b). In fish treated with LHRH-A_2 diameter of golgi apparatus is shorter than the other two treatments (c).

[Downloaded from isharat.khu.ac.ir on 2026-10-28]

[DOR: 20.1001.1.24236330.1394.2.2.6.5]

[DOI: 10.21859/acadpub.nbr.2.2.131]

بررسی سلول‌های گنادوتروپ

در تصویر میکروسکوپ الکترونی از هیپوفیز قدامی ماهیان، تیمار شاهد دارای سلول گنادوتروپ کوچک همراه با هسته‌ای بیضی‌شکل است. در این تیمار، هسته حجم زیادی از سلول را اشغال کرده است. سیتوپلاسم این سلول دارای تعداد کمی گرانول کوچک است که عمدتاً به سمت لایهٔ بازال متمرکزاند (شکل ۴). بعد از تزریق $LHRH-A_2$ با دوز ۰/۰۰۵ میلی‌گرم بر کیلوگرم وزن ماهی در سلول‌های گنادوتروپ، واکوئل‌ها درتمام سلول پراکنده شده و دانه‌های کوچک در اغلب نقاط سلول حضور دارند. این گرانول‌های کوچک توسط دستگاه گلژی ساخته می‌شوند. محل دستگاه گلژی درکنار تجمع دانه-های کوچک است. گرانول‌های بزرگ ترشحی نیز در این سلول در حال لیز شدن است (شکل a۵). در سلول‌های گنادوتروپ تیمار مرزنجوش با دوز ۵۰ میلی‌گرم بر کیلوگرم وزن ماهی، علاوه‌بر حضور واکوئل‌ها و گرانول‌های کوچک، یک گرانول بزرگ نیز به چشم می‌خورد (شکل b۵). در سلول‌های گنادوتروپ تیمار ۱۷ بتااستراديول واکوئل‌ها، گرانول‌های کوچک و چندگرانول بزرگ قابل مشاهده است (شکل c۵).

جدول ۲- نتایج تحلیل واریانس یک‌طرفه ۱۷ بتااستراديول، $LHRH-A_2$ و مرزنجوش بر قطر دستگاه گلژی در فولیکول‌های تخمک ماهی گورامی سه‌خال.

Tab. 2. Results of one-way ANOVA analysis of 17β-estradiol, $LHRH-A_2$, and *Origanum vulgare* on golgi apparatus diameter in ovarian follicles of *Trichogaster trichopterus.*

گروه تیماری	ماده تزریقی	میانگین قطر کیسه‌های دستگاه گلژی (میکرومتر) (میانگین ± انحراف معیار)
٤	مرزنجوش (۵۰ میلی‌گرم بر کیلوگرم)	۱۶±۱/۴۸
٥	۱۷ بتااستراديول (۵۰ میلی‌گرم بر کیلوگرم)	۲۰±۱/۴۲
٦	$LHRH-A_2$ (۰/۰۰۵ میلی‌گرم بر کیلوگرم)	۸±۱/۵۲



شکل ۴- تصویر میکروسکوپ الکترونی مقطعی از سلول‌های گنادوتروپ تیمار شاهد در ماهی گورامی سه‌خال. در این تصویر هسته با (N) و گرانول‌های کوچک با (gr) دیده می‌شوند.

Fig. 4. Cross-sectional SEM image of gonadotroph cells of control treatment in *Trichogaster trichopterus*. In this picture Nucleus (N) and small granules (gr) can be seen.

[Downloaded from isharat.khu.ac.ir on 2026-10-28]

[DOR: 20.1001.1.24236330.1394.2.2.6.5]

[DOI: 10.21859/acadpub.nbr.2.2.131]

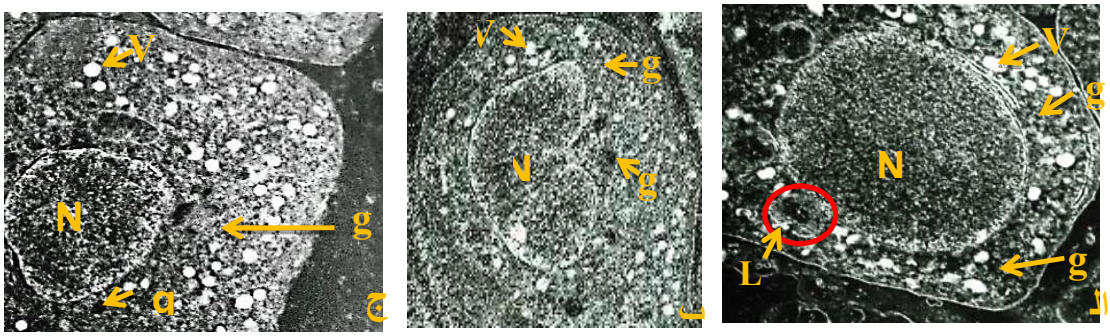

شکل ۵- تصاویر میکروسکوپ الکترونی مقطعی از سلول‌های گنادوتروپ تحت تیمار با $LHRH-A_2$ (a)، ۱۷ بتااستراديول (b) و مرزنجوش (c). در این تصاویر هسته با (N)، گرانول‌های کوچک با (gr)، واکوئل‌ها با (v)، لیز گرانول‌های ترشحی با (L) و گرانول‌های بزرگ با (gl) نشان داده شده است.

Fig. 5. Cross-sectional SEM images of gonadotroph cells in *Trichogaster trichopteru* treated with $LHRH-A_2$ (a), 17β-estradiol (b), and *Origanum vulgare* (c). In these pictures Nucleus (N), small granules (gr), Vacuoles (V), Lysis of secretory granules (L) and large granules (gl) are shown.

بحث

نتایج حاصل از مقایسهٔ سطح فولیکولی تخمک در سه تیمار مرزنجوش، $LHRH-A_2$ و ۱۷ بتااستراديول نشان می‌دهد که این تیمارها در مراحل مختلفی از ویتیلوژنین به سر می‌برند. در تیمار ۱۷ بتااستراديول هم‌زمان با جذب زرده و سپری شدن مرحلهٔ بلوغ، فعالیت سلول‌های فولیکولی و سایز آنها افزایش قابل توجهی داشته است. در مطالعاتی که Ünal وOğuz در سال انجام دادند بدین نتیجه دست یافتند که تزریق ۱۷ بتااستراديول به طور معناداری ساخت پروتئین زرده در کبد را افزایش می‌دهد و سبب تحریک اووسیت‌ها به زرده‌خواری می‌شود (Oğuz & Ünal, 2012). در ماهیانی که با مرزنجوش تیمار شده‌اند جذب زرده توسط اووسیت‌ها دیده شده است، اما فعالیت سلول‌های فولیکولی و اندازهٔ آنها افزایش کمتری نسبت به ۱۷ بتااستراديول داشته است. در این ماهیان، مرزنجوش به‌عنوان یک گیاه حاوی فیتواستروژن، سبب جذب زرده از کبد و رسیدگی اووسیت‌ها می‌شود. در مطالعاتی که توسط Nakari بر روی ماهی قزل‌آلای رنگین‌کمان انجام شد تأثیر حضور فیتواستروژن بر ساخت پروتئین زرده در کبد اثبات شد (Nakar, 2005). در تیمار $LHRH-A_2$، زرده از کبد و به وسیلهٔ جریان خون به سیتوپلاسم آورده شده و از سلول‌های فولیکولی عبور کرده، اما اندازهٔ این سلول‌ها نسبت به دو تیمار دیگر افزایش قابل توجهی نداشته است. در مطالعاتی که Vidal و همکاران انجام دادند، بدین نتیجه رسیدند که آنالوگ در مقایسه با ۱۷ بتااستراديول تأثیر کمتری در مرحلهٔ رشد و بلوغ اووسیت‌ها دارد (Vidal *et al.*, 2004).

دستگاه گلژی از جمله اندامک‌های درون سلولی است که در اووسیت‌های درحال بلوغ اندازه و فعالیت آن زیاد می‌شود. یکی از علل این امر نیز ساخت وزیکول‌هایی جهت حمل و نقل زرده به هسته پس از ورود به اووسیت است (Guimarães & Quagio-Grassiotto, 2008). در تیمارهای مرزنجوش (دوز ۵۰ میلی‌گرم بر کیلوگرم وزن بدن ماهی)، اووسیت‌ها در مرحلهٔ ویتیلوژنز به‌سرمی‌برند، میانگین اندازهٔ کیسه‌های دستگاه گلژی ۱۶ میکرومتر است. در ماهیان تحت تیمار با ۱۷ بتااستراديول (دوز ۵۰ میلی‌گرم بر کیلوگرم وزن بدن ماهی) که در مرحلهٔ بلوغ نهایی از مراحل تکوین اووسیت هستند، میانگین اندازهٔ کیسه‌های دستگاه گلژی ۲۰ میکرومتر است، این درحالی است که در تیمار $LHRH-A_2$ (دوز ۰/۰۰۵ میلی‌گرم بر کیلوگرم وزن بدن ماهی) میانگین اندازهٔ کیسه‌های دستگاه گلژی در اغلب اووسیت‌هایی که در مرحلهٔ ویتیلوژنز به‌سرمی برند، ۸ میکرومتر است. این نشان می‌دهد که بلوغ اووسیت در تیمار ۱۷ بتااستراديول بیشتر از مرزنجوش و $LHRH-A_2$ بوده و فعالیت این اندامک در فولیکول‌های مرزنجوش بیشتر از $LHRH-A_2$ است. در مطالعاتی که Takano و Ohta دربارهٔ اندامک‌های درون‌سلولی اووسیت انجام دادند بدین‌نتیجه رسیدند که حضور دستگاه گلژی در مراحل تکامل اووسیت در ویتیلوژنز بارزتر

[Downloaded from isharat.khu.ac.ir on 2026-10-28]

[DOR: 20.1001.1.24236330.1394.2.2.6.5]

[DOI: 10.21859/acadpub.nbr.2.2.131]

است. همچنین در این مطالعات نشان داده شد که هرچه اووسیت‌ها به مرحلهٔ بلوغ نهایی نزدیک‌تر باشند، فعالیت دستگاه گلژی افزایش می‌یابد (Takano & Ohta, 1982).

هورمون آزاد کنندهٔ گنادوتروپین ترشح گنادوتروپین‌ها را از طریق تأثیر بر روی سلول‌های گنادوتروپ در هیپوفیز قدامی کنترل می‌کند. تحریک سلول‌های گنادوتروپ سبب ترشح گرانول‌های نیمه‌شفاف می‌شود (Leunissen *et al.*, 1982). در هیپوفیز ماهی گورامی سه‌خال تحت درمان با $LHRH-A_2$ دگرانولاسیون به‌وضوح مشخص است. با دگرانولاسیون محتوایات گرانولی سلول‌های گنادتوپ خود به خارج از سلول ترشح می‌شود. افزایش سنتز گرانول‌های ترشحی در این سلول‌ها به دلیل افزایش فعالیت دستگاه گلژی می‌باشد. طبق مطالعاتی که Cook و همکاران به منظور بررسی اثر آنالوگ LHRH بر روی ماهی قرمز انجام دادند، نشان داده شد که این هورمون می‌تواند سبب دگرانولاسیون در سلول‌های گنادوتروپ شود (Cook *et al.*, 1987). در هیپوفیز ماهیان تحت درمان با ۱۷ بتااستراديول، حضور گرانول‌های بزرگ و سنتز گرانول‌های ترشحی به مقدار زیاد به‌وسیلهٔ دستگاه گلژی مشهود است. طبق مطالعاتی که Olivereau و همکاران بر روی مارماهی نقره‌ای انجام دادند بدین‌نتیجه رسیدند که ۱۷ بتااستراديول سبب رشد و توسعه در سلول‌های گنادوتروپ می‌شود و تعداد گرانول‌های ترشحی را افزایش می‌دهد (Olivereau *et al.*, 1986). در هیپوفیز ماهی گورامی سه‌خال تحت‌درمان با عصارهٔ هیدروالکلی مرزنجوش، سلول گنادوتروپ کمتر تحریک شده است. در این سلول تنها یک گرانول ترشحی دیده می‌شود و تحریک دستگاه گلژی جهت سنتز گرانول‌های کوچک به مراتب کمتر از دو تیمار دیگر است. در مطالعاتی که کاظمی و همکاران به منظور بررسی عصارهٔ اتانولی برگ‌های گیاه مرزنجوش بر محور هیپوفیز- هیپوتالاموس- گناد در موش نابالغ نژاد ویستار انجام دادند، نشان داده شد که این گیاه با تأثیر بر این محور، می‌تواند غلظت هورمون‌های LH و FSH را افزایش دهد. (کاظمی و همکاران، ۱۳۹۰).

نتایج این مطالعه نشان داد که گیاه مرزنجوش بعد از ۱۷ بتا-استراديول به‌طور موثری می‌تواند بر تحریک تخمک اثر گذار باشد. همچنین، این گیاه به‌طور ضعیف‌تری نسبت به $LHRH-A_2$ و ۱۷ بتااستراديول بر سلول‌های گنادوتروپ در هیپوفیز قدامی اثر گذاشت و سبب رشد و بلوغ تخمک، جذب زرده و القا باروری در ماهی گورامی سه‌خال شد. با توجه به فقدان اطلاعات کافی و معتبر در این زمینه، شاید بتوان علت این تغییرات فراساختاری را به فیتواستروژن‌های متعدد در این گیاه نسبت داد که توانسته‌اند نقش ۱۷ بتااستراديول را به‌طور ضعیف‌تری ایفا کند و سبب القای باروری در ماهی گورامی سه‌خال شوند.

منابع / References

امین، غ. ر. ۱۳۸۳. متداول‌ترین گیاهان دارویی سنتی ایران. – معاونت پژوهشی دانشگاه علوم پزشکی و خدمات بهداشتی درمانی تهران، مرکز تحقیقات اخلاق و تاریخ پزشکی ، صفحهٔ ۲۴۸.

کاظمی، پ.، جوهری، ح.ا.، شریفی، ا. و زراعت پیشه، ا. ۱۳۹۰. اثرآندروژنیکی عصارهٔ مرزنجوش بر میزان هورمون‌های محورهیپوفیز-گناد در موش‌های صحرایی نربالغ از نژاد ویستار. – مجلهٔ علمی‌پژوهشی دانشگاه علوم پزشکی اراک ۱۴: ۹۶-۸۹.

عمادی، ح. ۱۳۸۸. آکواریوم و تکثیر و پرورش ماهی‌های آکواریومی آب شیرین. – مجلهٔ علمی آبزیان، صفحات ۲۷۹-۲۷۶، ۲۹۵، ۱۷-۱۵.

Ahmadnezhad, M., Oryan, S., Hosseinzadeh Sahafi, H and Khara, H. 2013. Effect of synthetic luteinizing hormone – releasing hormone ($LHRH-A_2$) plus pimozide and chlorpromazine on ovarian development and levels of gonad steroid hormones in female Kutum *Rutilus frisii kutum.* . – Turkish Journal of Fisheries and Aquatic Sciences 13: 95-100.

Ahmed, B., Bawa, S., Siddiqui, A.B., Alam, T. and Khan, S.A. 2002. Components from seeds of *Cichorium intybus* Linn. – Indian Journal of Chemistry section B 41B: 2701-2705.

Arey, B.J. and López, F.J. 2011. Are circulating gonadotropin isoforms naturally occurring biased agonists? Basic and therapeutic implications**.** – Reviews in Endocrine and Metabolic Disorders 12: 275-88.

[Downloaded from isharat.khu.ac.ir on 2026-10-28]
[DOR: 20.1001.1.24236330.1394.2.2.6.5]
[DOI: 10.21859/acadpub.nbr.2.2.131]

Cazarolli, L.H., Folador, P., Moresco, H.H., Brighente, I.M., Pizzolatti, M.G. and Silva F.R. 2009. Stimulatory effect of apigenin-6-C-beta-L-fucopyranoside on insulin secretion and glycogen synthesis. – European Journal of Medicinal Chemistry 44:4668-4673.

Cook, H., Peute, J., Goos, H.J., Sokolowska, M., Van Oordt, P.G. and Peter, R.E. 1987. Gonadotropin production and release in female goldfish (Carassius *auratus)* after administration of pimozide and an LHRH analogue as studied by electron microscopy and radioimmunoassay. – Cell and Tissue Research 247: 477-482.

Esmaeili, M.A., Zohari, F and Sadeghi, H. 2009. Antioxidant and protective effects of major flavonoids from *Teucrium polium* on beta-cell destruction in a model of streptozotocin-induced diabetes. – Planta Medica 75: 1418-1420.

Govind, P. 2011. A review of fish model in experimental pharmacology. – International Research Journal of Pharmacy 2: 33-36.

Guimarães, A.C.D. and Quagio-Grassiotto, I. 2007. Cytochemical characterization of the endomembranous system during oocyte secondary growth in *Serrasalmus spilopleura* (Teleostei, Characiformes, Characidae. – Acta Zoologica 89:37-46.

Khelifi Touhami, F., Taha, R.A., Badary, O.A., Lezzar, A. and Hamada, F. 2003. Goitrogenic activity of p coumaric acid in rats. – Journal of Biochemical and Molecular Toxicology 17: 324-328.

Leunissen, J.L., de Leeuw, A.M., Peute, J and Goos, H.J. 1982. Immunocytochemistry of gonadotropic cells and identification of cell types in ultrathin cryosections of the pituitary of the rainbow trout. – Cell and Tissue Research 226: 177-194.

Meyers, T.R. 2000. Fish pathology section laboratory manual. 2rd ed. – Juneau, Alaska: Alaska Departmant of Fish and Game Comercial Fishers Division, Chapter 7, 1-8 pp.

Nakari, T. 2005. Estrogenicity of phytostrols evaluated in vitro and in vivo. – Environmental Sciences 12: 87-97.

Nakari, T and Erkomaa, K. 2003. Effects of phytosterols on zebrafish reproduction in multigeneration test. – Environmental Pollution 123: 267-273.

Oğuz, A.R and Ünal, G. 2012. The Effects of 17β – Estradiol on vitellogenin, total protein, histochemical and some morphological indices on *Chalcalbur nustarichi*. – Journal of the Institute of Natural and Applied Sciences17: 84-94.

Okubo, K. and Nagahama, Y. 2008. Structural and functional evolution of gonadotropin-releasing hormone in vertebrates. – Acta Physiologica 193: 3-15.

Olivereau, M., Dubourg, P., Chambolle, P and Olivereau, J. 1986. Effects of estradiol and mammalian LHRH on the ultrastructure of the pars distalis of the Eel. – Cell and Tissue Research 246: 425-437.

Panda, S and Kar, A. 2007. Apigenin (4,5,7 tri hydroxyl flavone) regulates hyper glycaemia, thyroid dysfunction and lipid peroxidation in alloxan induced diabetic mice. – Journal of Pharmacy and Pharmacology 59:1543-1548.

Swanson, P. 1994. Regulation of gametogenesis in fFish by gonadotropin. – Fisheries and Oceans Canada 38: 217-229.

Tayler, C., Sumpter, J.P., Kawauchi, H and Swanson, P. 1991. Involvement of the gonadotropin in the uptake of vitellogenin in to the vitellogenic oocytes of the rainbow trout *Oncorhynchus mykiss*. – General and Comparative Endocrinology 84: 291-299.

Takano, K and Ohta, H. 1982. Ultrastructure of micropylar cells in the ovarian follicles of the pond smel. – Bulletin of the Faculty of Fisheries Hokkaido University 33: 65-78.

Vidal, B., Pasqualini, C., Belle, N.L., Holland, M.C.H., Sbaihi, M., Vernier, Ph., .Zohar, Y and Dufour, S. 2004. Dopamine inhibits luteinizing hormone synthesis and release in the juvenile European Eel: a neuroendocrine lock for the onset of puberty. – Biology of Reproduction 71: 1491-1500.

Van Meeuwen, J.A., Korthagen, N., de Jong, P.C., Piersma, A.H and van den Berg, M. 2007. Anti estrogenic effects of phytochemicals on human primary mammary fibroblasts, MCF-7 cells and their co-culture. –Toxicology and Applied Pharmacology 221: 372-383.

Yildiz, F. 2005. Phytoestrogens in functional foods. – Taylor and Francis Ltd, 3-5 pp and 210-211 pp.

Bagheri Ziari, S., Naji, T. and Hosseinzadeh Sahafi, H. 2015. Comparison and evaluation the ultra-structural changes in the oocyte and pituitary in immature *Trichogaster trichopterus* treated with LHRH- A_2, 17beta-estradiol and hydroalcoholic extract of air branch of *Origanum vulgare*. – Nova Biologica Reperta 2: 131-139.

باقری‌زیاری، ص.، ناجی، ط. و حسین‌زاده صحافی، ه. ۱۳۹۴. مقایسه و بررسی تغییرات فراساختاری تخمک و هیپوفیز در ماهی گورامی سه‌خال (*Trichogaster trichopterus*) نابالغ تحت تیمار با LHRH-A_2، ۱۷ بتااستراديول و عصارهٔ هیدروالکلی سرشاخه هوایی مرزنجوش. – یافته‌های نوین در علوم زیستی ۲: ۱۳۹-۱۳۱.

[DOI: 10.21859/acadpub.nbr.2.2.131] [DOR: 20.1001.1.24236330.1394.2.2.6.5] [Downloaded from isharat.khu.ac.ir on 2026-10-28]