بررسی تأثیر پرتوهای UVC با طول موج nm ۲٦۰ در القای سرطان پوست در موش‌های سوری Balb/c

محمود بهار، کاظم پریور، پریسا حاجی سید جوادی: دانشگاه تربیت معلم تهران

چکیده

تابش طولانی مدت UVB و UVC می‌تواند خطر ابتلا به سرطان پوست را به دنبال داشته باشد. درباره سرطان‌زایی UV در اغلب موارد روی UVB بررسی شده است؛ اما UVA هم می‌تواند سرطان سلول‌های فلسی در پوست ایجاد کند و همچنین نقش مهمی در ایجاد ملانوما دارد. لذا با توجه به کاربرد وسیع لامپ‌های UV با طول موج nm ۲٦۰ در هودهای آزمایشگاهی، بررسی تأثیر UV بر پوست بدن ضروری به نظر می‌رسد. در این تحقیق، اثر تابش UV با طول موج nm ۲٦۰، بر پوست بدن و گوش موش‌های سوری Balb/c یک‌ماهه و دوماهه، در مدت زمان‌های تابش‌گیری ۲۵ ساعت، ۵۰ ساعت و ۱۰۰ ساعت بررسی شده است. نتیجه اندازه‌گیری‌ها نشان می‌دهند که تابش UV باعث افزایش ضخامت اپیدرم شده است. در مورد لایه‌های دیگر پوست در دو سن یک‌ماهه و دوماهه، میزان تغییر ضخامت در زمان‌های مختلف تابش متفاوت است. ضمناً تابش UV روی کاهش تعداد فولیکول‌های مو تأثیر معنی‌دار نداشته است.

مقدمه

پرتوهای فرابنفش بخشی از امواج الکترومغناطیسی با طول موج بین ۱۰۰ تا ٤۰۰ نانومتر هستند که به ۳ ناحیه UVA (۳۲۰ nm -٤۰۰ nm) ، UVB (۲۹۰ nm – ۳۲۰ nm) و UVC (۱۰۰ nm – ۲۹۰ nm) تقسیم می‌شوند. در ناحیه UVC ، به دلیل کوتاه بودن طول موج، درصد عبور پرتوهای UVC خورشید از جو زمین تقریباً صفر است. بنابراین چشمه تولید این ناحیه از پرتوهای فرابنفش، لامپ‌های مصنوعی هستند. UVC دارای انرژی بیش‌تر و از نظر بیماری‌زایی قابل اعتنا است[۱]. چون اعمال فیزیکی و زیستی مهم به یون‌سازی اتم‌ها و مولکول‌ها نیز بستگی دارد، بررسی آثار سرطان‌زایی UV با طول موج‌های مختلف، بسیار مورد توجه بوده است. تابش‌گیری طولانی مدت UVC یا UVB خطر ابتلا به سرطان را به دنبال دارد. امواج UV روی DNA سلول‌های پوست اثر می‌گذارند و همانندسازی را مختل می‌کنند. سرطان پوست ناشی از پرتوهای UV می‌تواند شامل سرطان سلول‌های بازال، سنگ‌فرشی و ملانوسیت‌ها باشد[۲]. تابش فرابنفش یکی از عوامل ایجاد سرطان پوست در انسان است[۳].

واژه‌های کلیدی: سرطان، پوست، موش، تابش uv ، اثر زیستی، پوست‌شناسی

[Downloaded from isharat.khu.ac.ir on 2026-10-28]

سرطان‌زایی بر اثر تابش UV در موش‌ها بررسی و ثابت شده است که UV به DNA آسیب می‌رساند. وجود اغلب سلول‌های پوستی سرطانی در انسان و موش‌ها ناشی از تابش UVB است[٤]،[٥]. یکی از عوامل پیشرفت سرطان پوست، جهش در ژن تومور ساپرسور P53 است. تابش UV با طول موج ۲۹۰nm تا ٤۰۰ nm باعث جهش در ژن P53 در تومورهای پوستی موش‌های کم مو از نژادSKH-hr1 شده است[٦]. تغییر ضخامت در هر یک از لایه‌های پوست می‌تواند در ایجاد سرطان پوست مؤثر باشد[۷]. به طورکلی تابش UVA و UVB می‌توانند تغییراتی در ساختمان سلول‌های پوست ایجاد کنند[۸]. لایه سطحی پوست یعنی اپیدرم نقش محافظ را برای لایه‌های زیرین بازی می‌کند. از عوامل مهم در حساسیت پوست نسبت به UV، افزایش پیگمانتاسیون پوست و تغییر ضخامت اپیدرم است. در بررسی‌ای که روی چند داوطلب سفیدپوست انجام شده است، به این نتیجه رسیده‌اند که ضخامت لایه شاخی با دریافت UV توسط سلول‌های بازال کاهش می‌یابد و تغییر ضخامت اپیدرم نیز به نوع پوست[۱] بستگی ندارد و فقط در حفاظت لایه بازال مؤثر است. همچنین به این نتیجه رسیده‌اند که تغییر ضخامت لایه شاخی پوست بر اثر تابش UV، به سن بستگی ندارد و در مقایسه با رنگ پوست، اهمیت کم‌تری در حساسیت پوست نسبت به UV دارد[۹]. تابش طولانی مدت UVA می‌تواند باعث افزایش غیرعادی ضخامت اپیدرم پوست شود و تعداد سلول‌های اپیدرم را به مقدار کمی افزایش دهد. میان ضخیم شدن اپیدرم و سرطان‌زایی پوست ممکن است ارتباطی وجود داشته باشد؛ زیرا افزایش ضخامت اپیدرم می‌تواند باعث افزایش غیرعادی سلول‌های اپیدرم شود [۱۰]. چون اپیدرم محافظ خوبی برای پوست در مقابل UVB است، افزایش ضخامت اپیدرم مانع رسیدن UVB به لایه‌های زیرین می‌شود. تابش UV به پوست، به طور مستقیم یا غیرمستقیم با آزاد شدن سیتوکین‌ها و بروز التهاب، به DNA آسیب می‌رساند و تشکیل شدن لایه شاخی، سدی برای متوقف کردن UV است[۱۱].

مواد و روش‌ها

برای انجام آزمایش‌ها از موش‌های سوری نر نژاد Balb/c در دو گروه سنی یک‌ماهه و دوماهه استفاده شده است که این موش‌ها از انستیتو پاستور ایران تهیه شدند. قبل و بعد از تابش‌گیری، موهای ناحیه پشت موش‌ها با استفاده از قیچی تا حد امکان کوتاه شد.

در همه آزمایش‌ها از لامپ UV (λ = ۲٦۰ nm، ۳۰ W ، 30 ، G30TSG1) به عنوان چشمه تابش استفاه شده است. شدت چشمه تابش در فاصله ٤۰ سانتی‌متری W/m^2 ۱۱/۷ بود که با دستگاه UV متر مدل UV-3 ساخت شرکت ژاپنی[۲] اندازه‌گیری شد. موش‌ها در فاصله ٤۰ سانتی‌متری لامپ و بر طبق برنامه زمان‌بندی زیر تحت تابش قرار گرفتند.

برای تابش‌گیری، ۳ بازه زمانی ۲۵ ساعت، ٥۰ ساعت و ۱۰۰ ساعت برای هر گروه سنی در نظر گرفته شد و هر گروه شامل۳۰ موش، روزانه ٥ ساعت تحت تابش قرار گرفتند. بنابراین،۹۰ موش یک‌ماهه و ۹۰ موش

۱- براساس طبقه‌بندی Fitzpatrick ، نوع پوست بر استعداد ذاتی هر شخص برای آفتاب‌سوختگی و برنزه شدن مبتنی است.

۲-Sibata Scientific Technology Ltd

[Downloaded from isharat.khu.ac.ir on 2026-10-28]

دوماهه تحت تابش قرار گرفتند. همچنین برای هر گروه سنی ۱۰ موش به عنوان شاهد در نظر گرفته شد.

۲٤ ساعت پس از تابش‌گیری، موش‌ها را کشته و قسمتی از پوست پشت آن‌ها و گوش‌های آن‌ها برداشته شد و در محلول فورمالین ۱۰% به مدت ۲ ساعت و سپس در محلول بوئن فیکس شدند. بعد از فیکس شدن، بافت‌ها به دستگاه پاساژ بافت منتقل شدند. بافت‌های پاساژ داده شده در قالب‌های پارافینی قرار گرفته و سرد شدند. برش‌گیری بافت‌ها به ضخامت ٦ میکرون به طور عرضی انجام شد و برش‌ها بر روی لام‌ها پس از انجام مراحل پارافین‌گیری، آب‌گیری و شفاف کردن، با هماتوکسیلین مایر و ائوزین رنگ‌آمیزی شدند و لامل با چسب انتالن بر روی نمونه‌ها چسبانده شد. در این تحقیق از هر نمونه پوست و گوش، ۳۰ برش و مجموعاً تعداد ۱۰۰۰ لام تهیه شد و این پارامترها اندازه‌گیری و بررسی شدند.

در اندازه‌گیری برای هر موش، ۱۰ برش از برش‌های پوست و ۱۰ برش از برش‌های گوش با استفاده از جدول اعداد تصادفی در نظر گرفته شد. اندازه‌گیری با عدسی چشمی مدرج با بزرگ‌نمایی (٤۰ ×) انجام شد. در این تحقیق پارامترهای ضخامت اپیدرم، درم، هیپودرم، لایه عضلانی پوست، اپیدرم خارجی و داخلی، درم خارجی و داخلی گوش، ضخامت غضروف گوش و تعداد فولیکول‌های مو در پوست و در درم خارجی و درم داخلی گوش موش‌ها اندازه‌گیری شد. سپس میانگین اطلاعات ۱۰ برش برای هر پارامتر محاسبه شد. برای انجام عملیات آماری، مقدار میانگین و انحراف معیار با استفاده از برنامه آماری T.test محاسبه شد.

نتایج

تجزیه و تحلیل آماری

نتایج به دست آمده از تابش‌گیری موش‌های یک‌ماهه و دوماهه با لامپ UV در جدول‌های ۱ و ۲، و نمودارهای ۱ تا ۲٤ نشان داده شده است. نمودارهای ۱ تا ۱۲ مربوط به تابش‌گیری موش‌های یک‌ماهه و نمودارهای ۱۳ تا ۲٤ مربوط به موش‌های دوماهه است. در این پژوهش مقدار $P < ۰/۰۰۱$ ، معنی‌دار در نظر گرفته شد. مقدار P در مقایسه با گروه شاهد که با صفر ساعت معرفی شده‌اند، تخمین زده شد و ضخامت نمونه‌ها بر حسب میکرون اندازه‌گیری شد. نمودارهای مربوط، با استفاده از نرم‌افزار Excel رسم شده‌اند.

بحث و نتیجه‌گیری

پرتوهای فرابنفش با توجه به طول موج می‌توانند اثرهای متفاوتی روی پوست داشته باشند. UVA با انرژی کم‌تر از UVB و UVC، می‌تواند باعث پیری زودرس پوست، یا افزایش خاصیت کش‌سانی پوست شود و امروزه آن را عامل مهمی در ایجاد ملانوما می‌دانند[۲۰]. احتمال ابتلا به سرطان پوست با دریافت UVB بیش‌تر است. UVA و UVB هر دو در نور خورشید که از جو می‌گذرد، یافت می‌شوند؛ اما UVC توسط لایه

[Downloaded from isharat.khu.ac.ir on 2026-10-28]

اوزون جذب می‌شود و به زمین نمی‌رسد. UVC دارای انرژی بیش‌تری است و اگر توسط پوست جذب شود، ممکن است باعث یون‌سازی و برانگیخته شدن اتمها و مولکول‌ها در پوست شود.

جدول ۱ - λ = 260 nm source: UV lamp age: 1 month

مورد بررسی	0 (h)		25 (h)				50 (h)				100 (h)			
اندازه‌گیری	M	SD	M	SD	P	Sig	M	SD	P	Sig	M	SD	P	Sig
ضخامت اپیدرم پوست	19.75	3.58	42.56	12.02	<0.001	*	47.77	11.34	<0.001	*	32.69	12.68	<0.001	*
ضخامت درم پوست	104.9	30.55	112.87	23.18	>0.1		168.87	33.77	<0.001	*	203.52	51.57	<0.001	*
ضخامت هیپودرم پوست	199.25	86.6	149.54	86.16	>0.1		344.16	143.55	0.01-0.001		447.7	121.68	<0.001	*
ضخامت لایه عضلانی پوست	35.84	10.47	37.78	8.97	>0.1		42.64	11.68	>0.1		40.42	8.55	>0.1	
تعداد فولیکول‌های مو در پوست	18	4.78	9	3.64	<0.001	*	14	8.67	0.1-0.05		24	9.23	0.05-0.02	
ضخامت اپیدرم خارجی گوش	15.18	1.98	27.62	10.9	<0.001	*	19.25	13.36	>0.1		55.03	17.32	<0.001	*
ضخامت درم خارجی گوش	134.68	32.88	241.12	69.31	<0.001	*	170.03	56.89	0.05-0.02		175.41	53.93	0.02-0.01	
ضخامت غضروف گوش	25.6	2.09	42.21	8.36	<0.001	*	39.39	9.14	<0.001	*	45.38	8.18	<0.001	*
ضخامت اپیدرم داخلی گوش	15.9	2.04	28.39	8.08	<0.001	*	20.58	16.47	>0.1		40.64	13.77	<0.001	*
ضخامت درم داخلی گوش	76.46	16.72	160.06	36.54	<0.001	*	142.19	47.68	<0.001	*	114.51	25.98	<0.001	*
تعداد فولیکول‌های مو در گوش خارجی	6	3.79	4	0.88	>0.1		3	0.47	0.02-0.01		3	0.89	0.1-0.05	
تعداد فولیکول‌های مو در گوش داخلی	5	0.76	4	1.31	0.01-0.001		3	0.84	<0.001	*	4	0.7	0.01-0.001	

M = Mean SD = Standard deviation P = Probability
P < 0.001 is taken significant sig = significant

جدول۲ - λ = 260 nm source: UV lamp age: 2 month

مورد بررسی	0 (h)		25 (h)				50 (h)				100 (h)			
اندازه‌گیری	M	SD	M	SD	P	Sig	M	SD	P	Sig	M	SD	P	Sig
ضخامت اپیدرم پوست	13	1.36	34.11	8.88	0.001	*	29.36	5.7	<0.001	*	19.1	5.73	<0.001	*
ضخامت درم پوست	196.5	29.73	160.27	31.7	0.02-0.01		223.93	34.14	0.1-0.05		216.78	37.06	>0.1	
ضخامت هیپودرم پوست	492.26	67.33	324.87	87.21	<0.001	*	296.63	99.21	<0.001	*	161.8	91.45	<0.001	*
ضخامت لایه عضلانی پوست	49.75	7.03	34.75	4.19	<0.001	*	46.37	9.96	>0.1		47.67	13.8	>0.1	
تعداد فولیکول‌های مو در پوست	31	8.6	21	5.99	0.01-0.001		13	5.51	<0.001	*	9	3.27	<0.01	*
ضخامت اپیدرم خارجی گوش	13.62	1.63	17.24	2.28	<0.001	*	6.55	4.31	<0.001	*	36.12	13.1	<0.001	*
ضخامت درم خارجی گوش	148.6	12.46	138.75	22.58	>0.1		248.76	60.71	<0.001	*	188.41	62.37	0.01-0.001	
ضخامت غضروف گوش	28.8	4.3	24.85	2.25	0.1-0.05		50.7	12.97	<0.001	*	46.92	13.95	<0.001	*
ضخامت اپیدرم داخلی گوش	13.79	1.55	18.27	2.94	<0.001	*	11.19	6.23	0.05-0.02		43.08	14.23	<0.001	*
ضخایمت درم داخلی گوش	122.54	6.48	113.89	24.03	>0.1		21.37	48.3	<0.001	*	155.7	54.39	0.01-0.001	
تعداد فولیکول‌های مو در گوش خارجی	3	0.63	3	0.6	>0.1		4	1.74	0.1-0.05		3	1.54	>0.1	
تعداد فولیکول‌های مو در گوش داخلی	4	0.5	4	0.88	>0.1		5	1.39	0.02-0.01		3	1.12	>0.1	

M = Mean SD = Standard deviation P = Probability
P < 0.001 is taken significant sig = significant

[Downloaded from isharat.khu.ac.ir on 2026-10-28]

آسیب وارد بهDNA براثر تابش‌گیری با UVA، یک عامل لازم درایجاد سرطان است. درآزمایشی که روی موش‌های سفید بدون مو از نژاد sk-1 با لامپ قوسی زنون در طول موج ۳۳۸ نانومتر انجام شده است، موش‌ها ۵ بار درهفته و به مدت ۱۸ هفته تحت تابش قرار گرفتند و در انتهای آزمایش، تغییر بیماری‌زای حاد در اپیدرم دیده نشد. اما لایه شاخی ضخیم‌ترشد و آسیب به کولاژن درم و افزایش خاصیت کش‌سانی نیز دیده شد[۱۰]. کرسینی[۱] و همکارانش با انجام آزمایش مشابه نتیجه گرفته‌اند که تابش شدید UVB، افزایش غیرعادی ضخامت اپیدرم پوست را به همراه دارد[۱۱].

به دنبال تابشUV، کراتینوسیت‌های اپیدرم درحد وسیعی ظاهر می‌شوند که افزایش آن‌ها پاسخ فیزیولوژیکی به آسیب DNA را نشان می‌دهد [۱۲]. همچنین در آزمایشی که مون[۲] و همکارانش روی موش‌های کم مو انجام دادند، مشاهده کردند در موش‌هایی که ۳ تا ٦ بار در هفته و به مدت ۱۰ هفته تحت تابش قرار گرفته‌اند، ضخامت اپیدرم در گروهی که ۳ بار در هفته تحت تابش بوده‌اند، بیش‌تر از گروه دیگر افزایش یافته است. آن‌ها به این نتیجه رسیدند که تابش طولانی مدت UVB، احتمالاً باعث بروز بیماری‌های پیش سرطانی و سرطان پوست در اپیدرم می‌شود و میان ضخیم شدن اپیدرم پوست و سرطان‌زایی پوست ممکن است ارتباطی وجود داشته باشد. همچنین محققان به این نتیجه رسیده‌اند که افزایش شدید ضخامت اپیدرم ممکن است باعث سرطانی شدن سلول‌های بازال شود [۱۳]. از طرفی هولرن[۳] و همکارانش به این نتیجه رسیده‌اند که تغییر ضخامت اپیدرم بر اثر نور UVB با دوز بالا (*MED ۷/۵) پس از ۷۲ ساعت باعث اختلال در ساختار زیستی اپیدرم DNA سلولی و RNA آن می‌شود [۱٤]. سرطان‌زایی بر اثر تابش UV ، با آسیب دیدن DNA آغاز می‌شود و بر اثر تضعیف سیستم ایمنی پیشرفت می‌کند. تابش UV با دوز بالا می‌تواند در پوست اریتمی و تورم ایجاد کند. بر اثر تابش شدید UV ، سلول‌های SR** در اپیدرم ظاهر می‌شوند[۱٦]،[۱۷].

ساختار سلول‌های پوستی که بر اثر تابش UV آسیب می‌بینند، تغییر می‌کند و این سلول‌ها دچار آپوپتوز می‌شوند. این فرایند پیچیده است و می‌تواند باعث آسیب دیدن DNA بشود. یکی از آثار تابش‌گیری با پرتوهای UV، خصوصاً با UVB در پوست، افزایش ضخامت اپیدرم و تکثیر غیرعادی سلول‌های آن است. ما در این تحقیق افزایش ضخامت اپیدرم را هنگام تابش‌گیری با UVC با طول موج ۲٦۰ nm با شدت $۱۱٫۷\ W/m^2$ در فاصله ٤۰ سانتی‌متری، بررسی کرده‌ایم. موش‌های بررسی شده از نوع سوری نژاد Balb/c و در دو گروه سنی یک‌ماهه و دوماهه بودند. بعد از انجام اندازه‌گیری‌ها، افزایش مؤثری در ضخامت اپیدرم پوست در هر دو گروه سنی یک‌ماهه و دوماهه و برای هر سه بازه زمانی تابش،۲۵ ساعت،۵۰ ساعت و ۱۰۰ ساعت($P<۰/۰۰۱$) نسبت به گروه شاهد مشاهده شد (نمودارهای ۳ و ۱۵). در مورد تأثیر UV روی لایه‌های مختلف پوست گوش،

۱- Corsini ۲-Moon ۳-Holleran * MED = Minimum Erythemea Dose
** Sunburn cells

[Downloaded from isharat.khu.ac.ir on 2026-10-28]

با توجه به منابع پژوهشی ما، هنوز کاری انجام نشده است. نتایج تحقیق ما نشان می‌دهد که در گروه سنی دوماهه در دو بازه زمانی ۲۵ ساعت و ۱۰۰ ساعت، افزایش مؤثری در ضخامت اپیدرم خارجی گوش دیده می‌شود و در گروهی که ۵۰ ساعت تحت تابش بوده‌اند، کاهش مؤثر در ضخامت اپیدرم خارجی گوش مشاهده می‌شود. در آزمایشی که کارسن[۱] و همکارانش روی موش‌های سفید کم مو با طول موج‌های ۲۹۲، ۳۰۰ و ۳۰۷ و nm ۳۶۲ انجام دادند، موش‌ها را ۵ بار در هفته در طول یک سال تحت تابش قرار داده‌اند. در این آزمایش مشاهده شده است که بر اثر تابش UV با طول موجهای کوتاهتر از nm ۳۰۷، درم ضخیم‌تر می‌شود و تعداد ماست سل‌ها در لایه درم افزایش می‌یابد. این افزایش ممکن است در آسیب بافت‌های فیبری کش‌سان مؤثر باشد؛ زیرا نقش ماست‌سل‌ها در لایه درم پوست، شرکت کردن در فرایند التهاب است. ماست‌سل‌ها در ذخیره‌سازی هیستامین بافت نقش مهمی دارند و می‌توانند خاصیت کش‌سانی در پوست ایجاد کنند. ظاهر شدن خاصیت کش‌سانی در پوست، نتیجه منطقی تابش UV است. البته میزان کش‌سانی و تعداد ماست‌سل‌ها به طول موج UV بستگی دارد[۱۵].

در تحقیق ما، افزایش مؤثر ضخامت درم تنها در موش‌های یک‌ماهه که ۵۰ ساعت و ۱۰۰ ساعت تحت تابش بودند، نسبت به گروه شاهد مشاهده شد. همچنین افزایش مؤثر ضخامت درم داخلی گوش در موش‌های یک‌ماهه‌ای که ۲۵ ساعت، ۵۰ ساعت و ۱۰۰ ساعت تحت تابش بودند، نیز دیده شد [نمودارهای ۲ و ۱۲]. ما در این تحقیق تغییر ضخامت هیپودرم را نیز بررسی کردیم و معلوم شد که ضخامت هیپودرم در موش‌های دوماهه در هر سه بازه زمانی ۲۵ ساعت، ۵۰ ساعت و ۱۰۰ ساعت کاهش مؤثری نسبت به گروه شاهد داشته است(نمودار۱۳). تاکنون درباره تغییر ضخامت هیپودرم کاری انجام نشده است. در بررسی‌ای که ما روی بافت غضروفی گوش انجام دادیم، مشاهده شد که در موش‌های یک‌ماهه، در هر سه گروه تابش دیده، ضخامت غضروف گوش نسبت به گروه شاهد افزایش مؤثری پیدا کرده است (نمودار۸). این افزایش مؤثر در موش‌های دوماهه‌ای که تنها ۵۰ ساعت و ۱۰۰ ساعت تحت تابش بودند، مشاهده شد (نمودار ۲۰).

محافظت از پوست در برابرUV با توجه به تغییراتی که در ساختار پوست ایجاد می‌کند، ضروری است. واکنش پوست نسبت بهUV به نوع پوست و رنگ آن و عوامل ژنتیکی دیگر بستگی دارد. تابش UV با دوز بالا خطر سرطان‌زایی در سلول‌های بازال را افزایش می‌دهد و ممکن است باعث بروز ملانوما شود[۲۲]. تابش طولانی مدتUV، باعث چروکیده شدن پوست و پیگمانتاسیون آن، و سرانجام بروز سرطان پوست می‌شود [۱۳]. پوستی که به مدت طولانی در معرض تابش UV قرار دارد، دچار تغییراتی می‌شود که این تغییرات ایمنی پوست را به خطر می‌اندازد. علائم اولیه آسیب به پوست به صورت اریتمی در پوست ظاهر می‌شود. بیش‌ترین نواحی که تحت تابش مستقیم نور قرار می‌گیرند، پوست پشت دست‌ها، گوش‌ها و صورت است[۲۲].

۱-Kaarsen

[Downloaded from isharat.khu.ac.ir on 2026-10-28]

در حین انجام آزمایش‌ها، اریتمی شدیدی در گوش موش‌هایی که تحت تابش بوده‌اند در هر دو گروه سنی، به ویژه در زمان‌های تابش‌گیری ۱۰۰ ساعت ۲۵ ساعت، مشاهده شد و به دنبال آن، پوست در انتهای آزمایش، قهوه‌ای، و متورم شد.

تابش UV می‌تواند ایمنی پوست را به خطر بیندازد. میان سلول‌های پوست، و ایمنی در پوست ارتباطی وجود دارد. تمام این سلول‌ها ناقل‌های عصبی هستند و تابش UV می‌تواند اثر مهمی روی سیستم پوستی - ایمنی - عصبی داشته باشد. اغلب فیبرهای عصبی اپیدرمی در پوست تحت تابش UV قرار می‌گیرند و آسیب اپیدرمی ناشی از تابشUV، افزایش می‌یابد. علاوه براین، سلول‌های دیگر پوست مانند ملانوسیت‌ها، کراتینوسیت‌ها، فیبروبلاست‌ها، و سلول‌های تنظیم‌کننده ایمنی پوست مانند سلول‌های لانگرهانس و فیبرهای عصبی پوست نیز بر اثر تابشUV، ممکن است آسیب ببینند. بر اثر سوختگی پوست ناشی از تابشUV، ۵۰ درصد از کل سلول‌ها که سلول‌های نورون‌دکرین[۱] اپیدرمی هستند، از جای اصلی خود در لایه بازال به طرف لایه‌های بالاتر حرکت می‌کنند. پیش‌بینی می‌شود که این امر ممکن است باعث آپوپتوز سلول‌ها شود. سلول‌های لانگرهانس از مهم‌ترین سلول‌های اپیدرم هستند که با فیبرهای عصبی که پپتیدهای عصبی را تولید می‌کنند در ارتباطاند[۱۸]. بنابراین آسیب به اپیدرم پوست ممکن است باعث اختلال در کار هریک از سلول‌های اپیدرمی شده و سلامت پوست را به خطر بیندازد. اولین اقدام برای حفاظت پوست، پوشاندن آن در مقابل UV است. موهای بدن تا حدی پوست را در مقابل تابش UV محافظت می‌کنند. درباره اثرUV بر رشد مو در پوست، با توجه به منابع پژوهشی که ما در دست داریم، کاری انجام نشده است. با این حال، ما در این تحقیق کاهش مؤثری را در تعداد فولیکول‌های مو در پوست موش‌های دوماهه‌ای که ۵۰ ساعت و ۱۰۰ ساعت تحت تابش بوده‌اند، مشاهده کردیم (نمودار ۱۸).

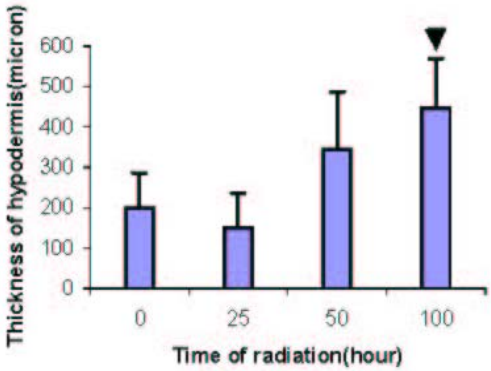

شکل۱- اثر تابش UV روی ضخامت هیپودرم پوست موش‌های یک‌ماهه

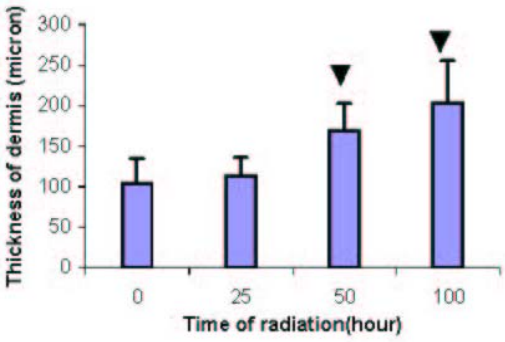

شکل ۲- اثر تابش UV روی ضخامت درم پوست موش‌های یک‌ماهه

۱-neuroendocrine

[Downloaded from isharat.khu.ac.ir on 2026-10-28]

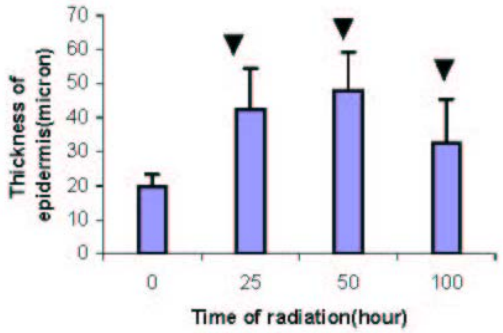

شکل۳- اثر تابش UV روی ضخامت اپیدرم پوست موش‌های یک‌ماهه

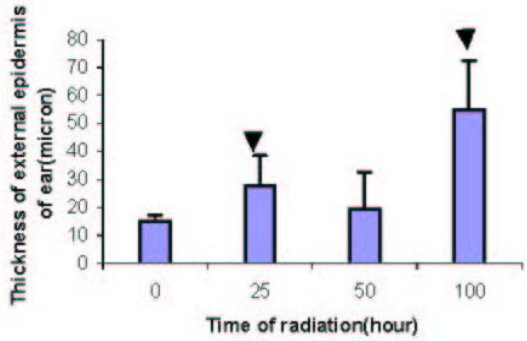

شکل ٤- اثر تابش UV روی ضخامت اپیدرم خارجی گوش موش‌های یک‌ماهه

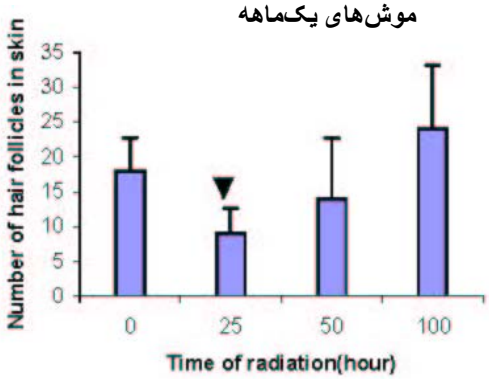

شکل۵- اثر تابش UV روی تعداد فولیکول‌های مو در پوست موش‌های یک‌ماهه

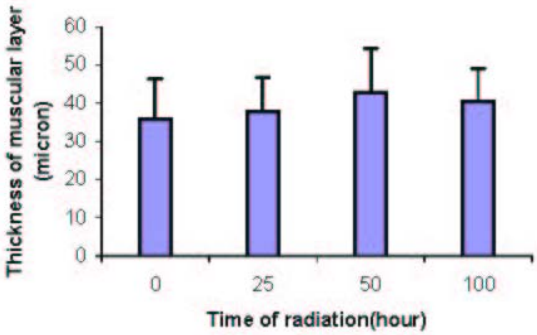

شکل ٦- اثر تابش UV روی ضخامت لایه عضلانی پوست موش‌های یک‌ماهه

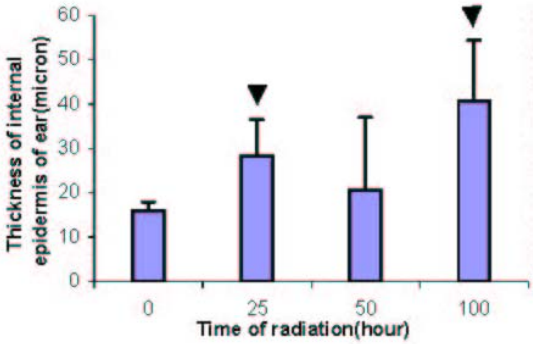

شکل۷- اثر تابش UV روی ضخامت اپیدرم داخلی گوش موش‌های یک‌ماهه

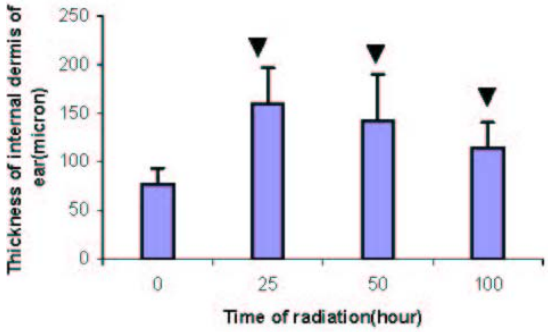

شکل ۸- اثر تابش UV روی ضخامت مصروف گوش موش‌های یک‌ماهه

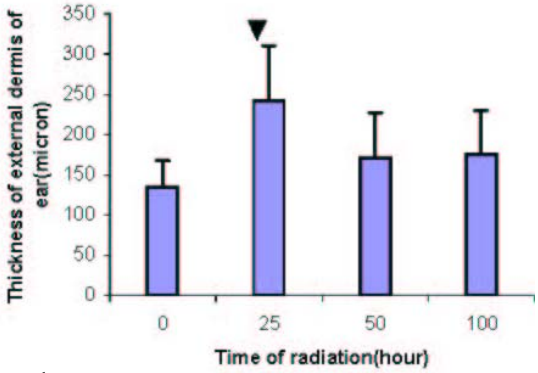

شکل۹- اثر تابش UV روی ضخامت درم خارجی گوش موش‌های یک‌ماهه

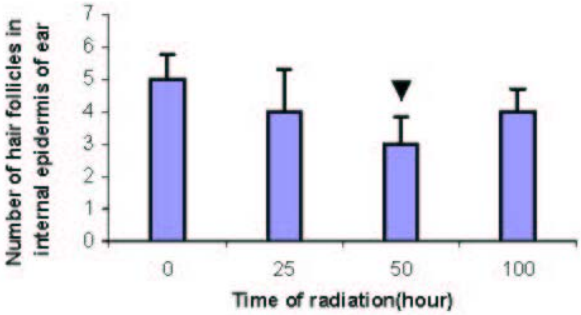

شکل ۱۰- اثر تابش UV روی تعداد فولیکول‌های مو در اپیدرم داخلی گوش موش‌های یک‌ماهه

[Downloaded from isharat.khu.ac.ir on 2026-10-28]

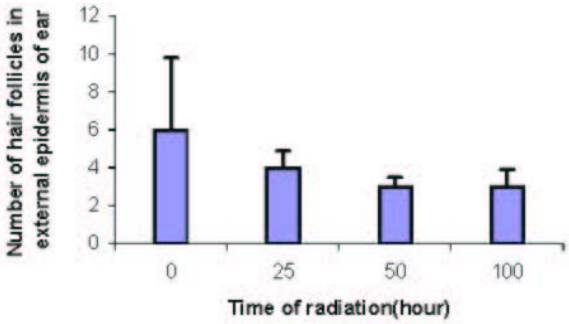

شکل۱۱- اثر تابش UV روی تعداد فولیکول‌های مو در اپیدرم خارجی گوش موش‌های یک‌ماهه

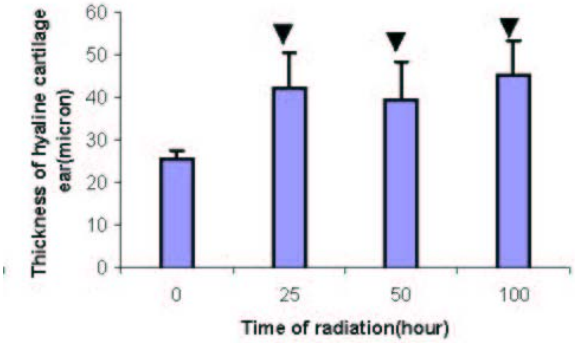

شکل ۱۲- اثر تابش UV روی ضخامت درم داخلی گوش موش‌های یک‌ماهه

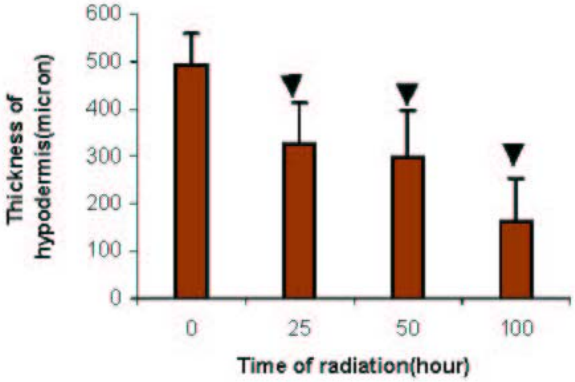

شکل۱۳- اثر تابش UV روی ضخامت هیپودرم پوست موش‌های دوماهه

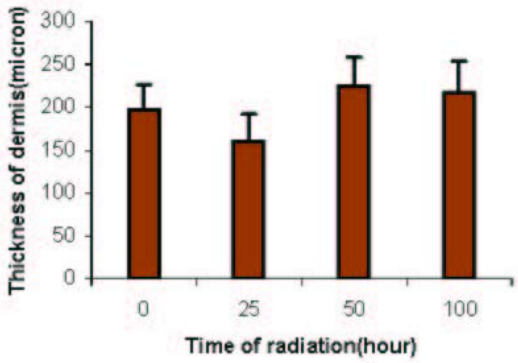

شکل ۱۴- اثر تابش UV روی ضخامت درم پوست موش‌های دوماهه

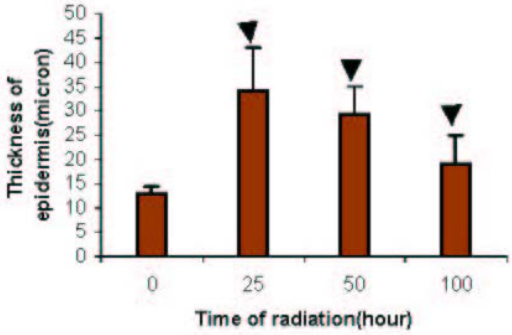

شکل۱۵- اثر تابش UV روی ضخامت اپیدرم پوست موش‌های دوماهه

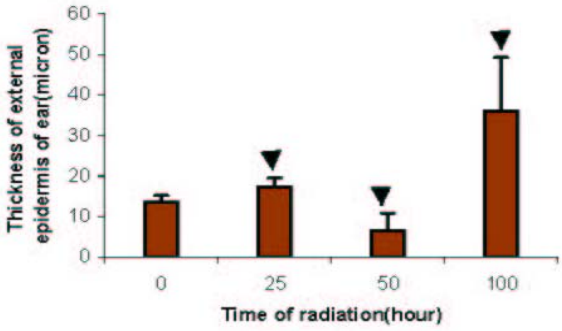

شکل ۱۶- اثر تابش UV روی ضخامت اپیدرم خارجی گوش موش‌های دوماهه

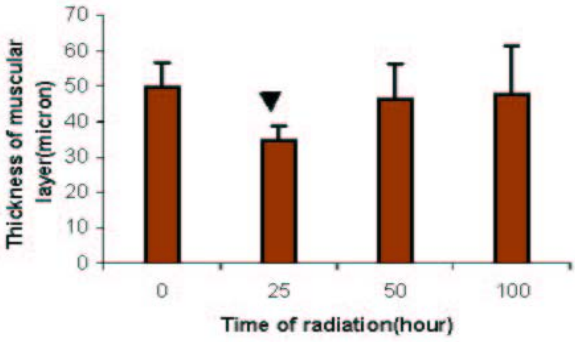

شکل۱۷- اثر تابش UV روی ضخامت لایه عضلانی در پوست موش‌های دوماهه

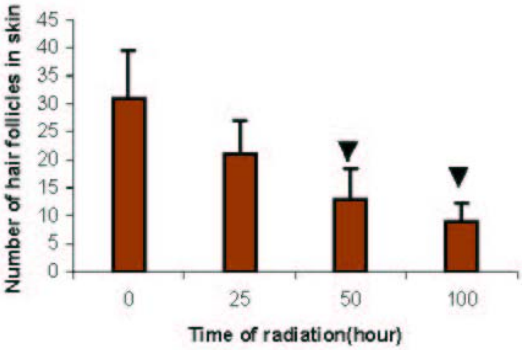

شکل ۱۸- اثر تابش UV روی تعداد فولیکول‌های مو در پوست موش‌های دوماهه

[Downloaded from isharat.khu.ac.ir on 2026-10-28]

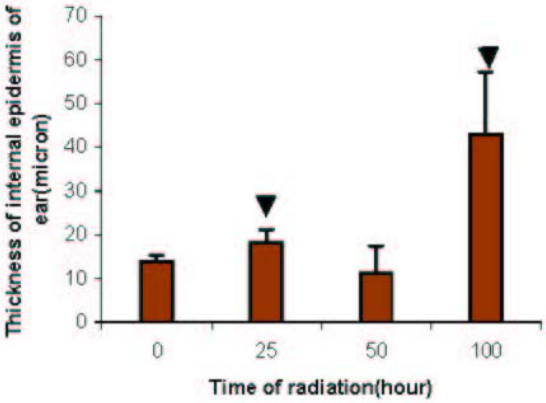

شکل۱۹- اثر تابش UV روی ضخامت اپیدرم داخلی گوش موش‌های دوماهه

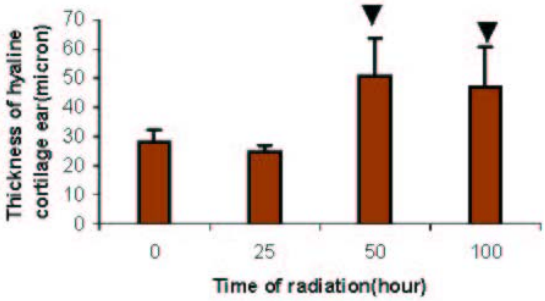

شکل ۲۰- اثر تابش UV روی ضخامت غضروف گوش موش‌های دوماهه

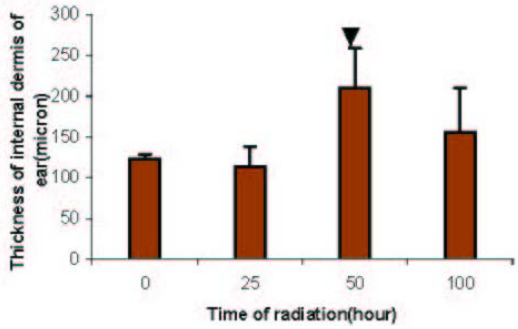

شکل۲۱- اثر تابش UV روی ضخامت درم خارجی گوش موش‌های دوماهه

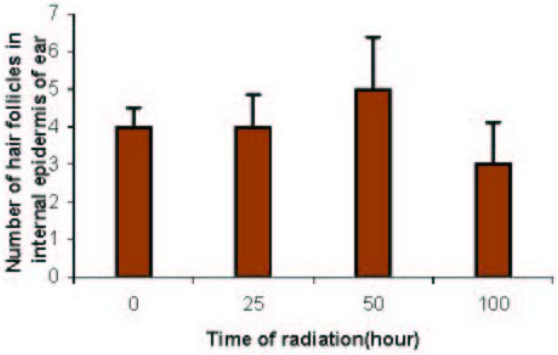

شکل ۲۲- اثر تابش UV روی تعداد فولیکول‌های مو در اپیدرم داخلی گوش موش‌های دوماهه

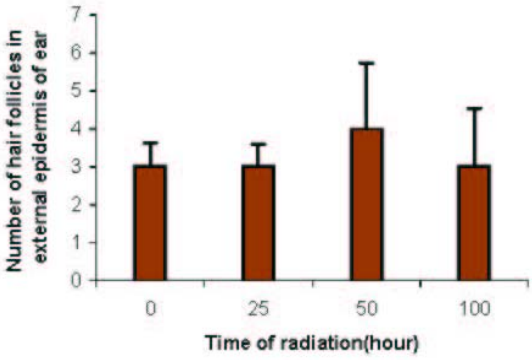

شکل۲۳- اثر تابش UV روی تعداد فولیکول‌های مو در اپیدرم خارجی گوش موش‌های دوماهه

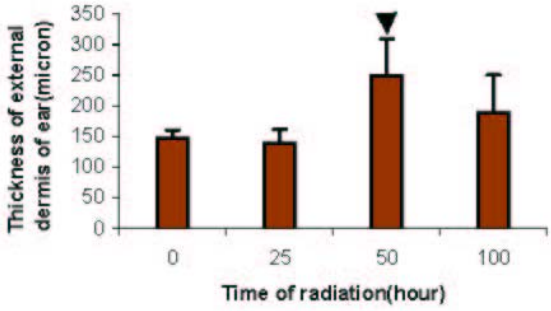

شکل ۲۴- اثر تابش UV روی ضخامت درم داخلی گوش موش‌های دوماهه

* علامت ▼ معنی‌دار بودن تغییرات نسبت به گروه شاهد را نشان می‌دهد.

[Downloaded from isharat.khu.ac.ir on 2026-10-28]

منابع

1. Mc Ainsh. Physics in medicine and biology encyclopedia.(1989) 850 - 862.
2. R. Akaraphanth, Lim HW.HIV,UV and immunosuppression. Photodermatol Photoimmunol Photomed, 15:28-31(1999).
3. Rünger TM.Role of UVA in the pathogenesis of melanoma and nonmelanoma skin cancer. A short review. Photodermatol Photoimmunol Photomed, 15:212-216(1999).
4. L.K.S. Wee, T.K. Chong, Koh Soo Guee D. Assessment of skin types, skin colours and cutaneous responses to ultraviolet radiation in an Asian population. Photodermato Photoimmunol Photomed, 13:169-172(1997).
5. Routaboul C. Marguery Mc, Garigue J. Bazex J. Influence of UVA pre-exposure on UVB-induced erythemea. A chromometric study. Photodermatol Photoimmunol Photomed, 15:52-58(1999).
6. Anathaswamy, Honna Vorar V. Anny Fourtanier, Randall L. Evrans sylvie Tison, Chantal Medisko. Mutations in hairless SKH-hr1 mouse skin tumors induced by solar simulator. Photochemistry Photobiology, 227-233(1998).
7. Viac J. Goujon C. Misery L. staniek V. Faure M. Schmitt D. Claudy A. Effect of UVB 311nm irradiation on normal human skin. Photodermatol Photoimmunol Photomed, 13:103-108(1997).
8. Malorni, Watter, Gianfrance Donelli, Elisabetta Straface, Maria Tersa Satini, Silvia paradisi and poolo ulderice Gia Comoni. Both UVA and UVB induce cytoskeleton-dependent surface blebbing in epidermoid cells. Photochemistry Photobiology Biology, 26(3): 265-270(1994).
9. Lock - Andersen J. Therkildsen P. de Fine Olovarius F. Gniadecka M. Dahlstrom K. Poulsen T. Wulf H - C. epidermal thichness, skin pigmentation and constitutive Photosensitivity. Photodermatol Photoimmunol Photomed, 13:153-158(1997).
10. Menter J.M. Sayre RM. Etemadia A.A. Agin P.P. Willis I. Chronic exposure of sk - 1 hairless mice to narrow - band ultraviolet A (320 - 355nm). Photodermatol Photoimmunol Photomed,12:7-11(1998).

[Downloaded from isharat.khu.ac.ir on 2026-10-28]

11. Corsini E. Sangha N. Feldman S.R. Epidermal Stratification reduces the effects of UVB (but not UVA) on keratinocyte cytokine production and cytotoxicity. Photodermatol Photoimmunol Photomed,13:147-152(1997).
12. Berne B. Ponten F. Decreased P53 expression in chronically sunexposed human skin after topical Photoprotection. Photodermatol Photoimmunol Photomed, 14:148-153(1998).
13. S. E. Moon, J. I. Youn, J. A. Kim. The effect of ultraviolet - B exposure scheduling or the photodamage of hairless mouse skin. Photodermatol Photoimmunol Photomed, 74-77(2000).
14. Holleran W. M. Uchida Y. Halkier, Sarenserdo, Haratuke A. Hara M. Epstein P.M. Structural and biochemical basis for the UVB - induced alterations in epidermal barrier function. Photodermatol Photoimmunol Photomed, 13:117-128(1997).
15. Kaarsen L. L. Poulsen T. D. de Fine Olivarius F. Wulf H. C. Mast cells and elastosis in Ultraviolet irradiated hairless mice, Photodermatol Photoimmunol Photomed,11: 1-5(1995).
16. E. M. Gil, T.H. Kim. UV - induced immune suppression and sunscreen. Photodermatol Photoimmunol Photomed,16:101-110(2000).
17. Enikö Sinics, Maria Mahunka, Irén tlorkay, Elisabeth Bohnert, Ingrid Moll, Ernst G. tung. Effect of pentoxifylline on sunburn cell formation in a novel supravital human skin model. Photodermatol Photoimmunol Photomed, 16:278-280(2000).
18. L. Misery. The neuro-immuno-cutaneus system and ultraviolet radiation. Photodermatol Photoimmunol Photomed, 16:78-81(2000).
19. D. Kulmst, T. Schwarz. Moleculur mechanisms of UV-induced apoptosis. Photodermatol Photoimmunol Photochemistry, 16:195-201(2000).
20. M. Berneburg, H. Plettenberg, J. Krutmann. Photoaging of human skin. Photodermatol Photoimmunol Photochemistry,16:239-244(2000).
21. Daniels F. Brophy D. Lobitz W.C. Histochemical responses of human skin following ultraviolet irradiation. Photodermotology, 352-358(2000).
22. Inv. Photodermotology. What is UV Radiation? 1-3(2004).

[Downloaded from isharat.khu.ac.ir on 2026-10-28]